ANNALES
D'ANATOMIE PATHOLOGIQUE
ET D'ANATOMIE NORMALE
MÉDICO-CHIRURGICALE

SEPTIÈME ANNÉE *N° 6* *JUIN 1930*

MÉMOIRES ORIGINAUX

LA SPLÉNOMÉGALIE ÉGYPTIENNE

par

PAVLOS PETRIDIS (d'Alexandrie).

En Egypte, il y a une maladie assez commune dans la population indigène, surtout rurale, qui, dans les différents stades de son évolution, ressemble au syndrome connu sous le nom de *maladie de Banti,* ou à l'*anémie splénique* telle qu'elle est actuellement admise par Mayo entre autres, et qui est confondue avec la *maladie de Banti* (1).

C'est sous le titre : « An account of a form of splenomegaly with hepatic cirrhosis, endemic in Egypt » qu'a été décrit pour la première

(1) WILLIAM MAYO : « Splenectomy in splenic anemia and Banti's disease. » (*The Journal of the American Medical Association,* vol. 77, n° 1, 2 juin 1921, pp. 34-37). — « Most observers are now of the opinion that Banti's disease is merely a late stage of splenic anemia, presuming that the etiologic agents which are removed by the spleen from the blood stream affect not only the liver terminally » (p. 34). Et plus bas il cite, en approuvant l'opinion de Warthirs dans la formule suivante : « Splenic anemia and Banti's disease must be regarded as cordinated sympto-complexes and not individual disease entities a statement witch I quite agree » (p. 34).

fois dans les *Annals of Tropical Medicine and Parasitology* (séries T. M., vol. III, n° 3, 1 november 1909, pp. 379-394), par deux médecins anglais H.-B. Day et A.-R. Fergusson, ce syndrome de maladie de Banti. Trois ans plus tard, l'un des deux, H.-B. Day avec Owen Richards décrivit le même syndrome sous le titre « Egyptian Splenomegaly and its surgical treatment » dans les *Transactions of the Society of Tropical Medicine and Hygiene* (vol. V, n° 8, juillet 1912, pp. 333-363). Deux ans plus tard, dans le *British Journal of Surgery* (vol. 1, n° 3, janvier 1914, pp. 419-433), Owen Richards, dans un article intitulé « Splenectomy in Egyptian Splenomegaly », tout en décrivant *in extenso* le traitement chirurgical de la maladie, donne de nouveau la description de ce syndrome qui, cliniquement, ressemble au syndrome de la maladie de Banti. Notre regretté confrère, le docteur Frank Cole Madden, doyen de la Faculté de Médecine du Caire, dans son livre intitulé *The Surgery of Egypt* (printed at the Nile Press, le Caire, 1919), consacre dix-sept pages (249-266) à la *plénomégalie égyptienne*, en rapportant plusieurs cas personnels. Bien avant les médecins anglais précités, un médecin français, Jean Roger, chargé du service du gynécologie à l'hôpital du Gouvernement d'Alexandrie, aurait entrevu la maladie, et il a publié en 1902 dans les *Comptes rendus du premier Congrès égyptien de Médecine* (vol. II, pp. 473-478), tenu au Caire, deux cas de splénectomie dans la maladie de Banti, en écrivant : « Il existe en Egypte une affection assez fréquente, dont le tableau clinique rappelle la maladie de Banti, mais qui possède peut-être son autonomie propre. »

La *splénomégalie égyptienne* est une maladie fréquente chez les indigènes, puisque 7 % des entrées totales dans le grand hôpital gouvernemental Kasr-El-Ainy, au Caire, concernent des splénomégaliques chroniques, 16 % des cirrhotiques du foie (deuxième stade de la maladie) et 4 % des ascitiques (troisième stade). Le dernier chiffre est élevé en comparaison de celui des ascitiques (0,9 %) qui entrent dans les grands hôpitaux de Londres.

Ce fait est d'autant plus remarquable qu'il s'observe dans un pays dont la population (1), la grande majorité au moins, est musulmane, et par conséquent s'abstient d'alcool pour des raisons purement religieuses. Pour se former une opinion exacte de la fréquence de la maladie, Day et Fergusson donnent les chiffres suivants tirés de l'examen de trois cents cas de tout âge admis dans les services de chirurgie et d'ophtalmologie, les cas septiques exceptés : 8 % des malades admis avaient une splénomégalie chronique; 3,3 % avaient une hépatomégalie et en même

(1) La population de l'Egypte s'élève à 14 millions à peu près, dont 13 millions de musulmans et 1 million de chrétiens (Coptes).

temps une splénomégalie; 2,3 % avaient une cirrhose du foie définitive accompagnée de splénomégalie. Donc, un chiffre global de 13,6 %.

Dans les autopsies des indigènes pratiquées dans l'hôpital gouvernemental Kasr-El-Ainy, au Caire, Fergusson a rencontré l'affection dans 10 % des cas.

Age. — Dans un tableau schématique, Day et Fergusson donnent les chiffres de fréquence de la maladie dans les différents âges. Il en résulte qu'elle est très fréquente de vingt-cinq à quarante-cinq ans, avec un maximum de trente à trente-cinq ans. De mes huit cas personnels, trois malades étaient âgés de trente ans, un de trente-deux ans, un autre de trente-cinq ans, le sixième était un enfant de quinze ans, les septième et huitième également des enfants de seize ans et de onze ans.

Il paraît que la maladie est contractée pendant l'enfance et dans la jeunesse. A l'âge adulte, on rencontre des malades qui montrent des signes d'un état stationnaire de la maladie dû à un arrêt naturel du processus morbide.

Une recherche intéressante a été entreprise par le docteur E.-H. Ross, du département de l'Hygiène publique du Caire, sur la fréquence de la maladie chez les enfants. Il en a examiné 7000 au-dessous de seize ans et il en a trouvé 6,8 % porteurs d'une rate hypertrophiée. Le plus jeune nourrisson observé atteint de la maladie avait à peine deux mois et demi. Richards admet que partout, dans la Haute et la Basse-Egypte, on rencontre 20 % de splénomégalies associées à l'anémie chez les enfants au-dessous de quatre ans.

Day, dans un travail récent « The etiology of Egyptian splenomegaly and hepatic cirrhosis », publié dans les *Transactions of the royal Society of Tropical Medicine and Hygiene* (1924, juin, vol. XVIII, n° 3, pp. 121-130), émet l'opinion que la maladie de l'enfant diffère sous certains points de vue de celle de l'âge adulte. Chez l'enfant, elle est accompagnée de fièvre élevée et d'anémie grave, mais sans altérations manifestes du foie. Faute d'occasions, cette forme infantile n'a pas été ultérieurement étudiée.

Après la première enfance, la maladie est moins fréquente, pour reparaître de nouveau après l'âge de huit ans. Il est possible qu'une légère attaque dans l'enfance confère l'immunité pour quelques années, et il est probable que les cas chroniques chez les adultes représentent les résultats d'attaques antérieures faibles, mais répétées. Chez les enfants, la maladie peut prendre une allure grave, tandis que chez l'adulte elle revêt presque toujours la forme chronique.

Sexe. — D'après les statistiques hospitalières, il y a prédominance

nette du sexe mâle. Richards et Day, sur vingt-quatre cas, ont eu vingt hommes et quatre femmes, savoir 83,3 % hommes et 16,7 % femmes. Coleman et Bateman, sur soixante-dix cas, ont eu cinquante-sept hommes, soit 81,5 % d'hommes, et treize femmes, soit 18,5 %. Il en est de même dans mes cas : sept hommes (87,5 %) et une femme (12,5 %), mais cela paraît de prime abord aisé à expliquer du fait que les femmes admises dans les hôpitaux sont de beaucoup moins nombreuses que les hommes. Cependant, aussi bien Day et Fergusson que Richards et Day admettent qu'elle se rencontre avec égale fréquence dans les deux sexes. Madden, qui a également une grande expérience, ne se prononce pas sur ce sujet, mais il se contente de constater la prédominance chez les hommes, tout en faisant remarquer que le nombre des femmes admises à l'hôpital est de beaucoup plus petit que celui des hommes. Par contre, Coleman et Bateman, dans un récent article de la *Lancet* du 29 novembre 1924 (pp. 1116-1117), ne partagent pas cette manière de voir et ils pensent que la fréquence prédominante dans le sexe masculin, qui est plus fréquemment atteint de bilharziose, n'est par due au fait que les hommes se présentent plus volontiers que les femmes aux médecins, *mais qu'il existe probablement une certaine relation entre la splénomégalie et la bilharziose*. Les femmes, qui sûrement sont de beaucoup moins atteintes que les hommes de bilharziose, sont également moins sujettes à la splénomégalie. Cette question ne pourra être tranchée, je pense, que lorsqu'on procédera à des examens sur une grande échelle dans les villages et les petites localités. Il est logique de se demander pourquoi les femmes seraient moins atteintes que les hommes. L'explication la plus vraisemblable me paraît être la suivante : les hommes, selon les préceptes de la religion musulmane, doivent pratiquer plusieurs fois par jour des ablutions du périnée. C'est un point sur lequel A. Diamantis (du Caire) a insisté. Comme la majorité de la population masculine d'Egypte est composée d'agriculteurs et que leurs champs sont traversés par une multitude de petits canaux à eau presque stagnante dans laquelle l'hôte intermédiaire du Schistosomum Mansoni se trouve en abondance, il devient évident que les hommes s'infectent facilement. Il faut ajouter que le parasite traverse aisément la peau. Les femmes, n'étant pas astreintes à ces ablutions régulières et répétées quotidiennement, s'infectent beaucoup plus rarement. Une enquête récente des médecins cairotes précités (Bateman et Coleman) a montré que la splénomégalie est rencontrée avec une plus grande fréquence dans certaines parties de l'Egypte, là justement où l'on rencontre avec grande fréquence le mollusque Planorbis Boissyi, qui est l'hôte intermédiaire du Schistosomum Mansoni. Donc, là où il y a le planorbis Boissyi, il y a Schistosomum Mansoni et, par conséquent, splénomégalie égyptienne.

CONDITION SOCIALES. — *La splénomégalie égyptienne* se rencontre presque exclusivement dans la classe rurale pauvre, et presque jamais dans la classe aisée ou chez les Européens résidant en Egypte. En réalité, on n'a observé la splénomégalie, aussi bien dans les hôpitaux gouvernementaux que dans notre hôpital grec d'Alexandrie, que chez des gens de la classe pauvre et surtout chez les paysans, les *fellahs*. Mes huit malades qui servirent de base du travail présent sont tous des fellahs.

LES TROIS STADES DE LA MALADIE

D'une façon schématique, la maladie présente trois étapes :

1° Une première étape, dans laquelle le symptôme cardinal est l'augmentation du volume de la rate : *splénomégalie ;*

2° Une deuxième étape, dans laquelle se surajoute une cirrhose hypertrophique hépatique à la splénomégalie qui s'accentue ; donc, *splénomégalie accentuée, cirrhose hypertrophique du foie ;*

3° Une troisième étape, qui constitue la phase évolutive terminale de la maladie dans laquelle le foie passe à la phase atrophique de la cirrhose et un troisième élément capital se surajoute l'ascite, pour constituer ainsi le trépied *splénomégalie, cirrhose atrophique du foie, ascite.*

Premier stade. — Ce qui caractérise cette phase, c'est la lente, plutôt insidieuse et indolore *augmentation du volume de la rate,* un léger degré d'*anémie,* de *la fièvre* et des *dérangements intestinaux.*

D'après Day et Fergusson, parmi les symptômes du début il faut signaler l'*augmentation du volume du ventre* et la gêne qui s'en suit dans 55 % des cas. La rate, légèrement hypertrophiée, dépasse nettement le rebord costal gauche et présente une consistance plus ferme qu'à l'état normal. Cette hypertrophie splénique est accompagnée d'un certain degré d'anémie qui est loin d'être un signe caractéristique de l'affection, vu que l'anémie, chez les indigènes des villages, est fréquente et qu'elle est due à des maladies parasitaires endémiques, telles que l'ankylostomiase, l'amibiase ou la bilharziose.

Dans 16 % des cas, on rencontre comme trouble initial une attaque de *dysenterie* ou une *diarrhée prolongée.* Il ne faut pas cependant attribuer une grande importance à ces dérangements intestinaux, très fréquents en Egypte, et attribuables à l'amibiase ou à la distomatose intestinale.

Quant à la *fièvre* à type irrégulier, elle se rencontre dans plus de 29 % des cas, et elle précède l'augmentation du volume de la rate ; elle dure quelques semaines, et parfois des mois, et elle est sujette à reparaître dans certains cas. Elle n'est pas influencée par la quinine.

Deuxième stade. — Le deuxième stade de la maladie est caractérisé

par l'entrée en jeu du foie, qui commence à s'hypertrophier, tandis que la rate, déjà augmentée de volume, s'hypertrophie davantage.

Toujours chez les splénomégaliques, on trouve des cicatrices dans la moitié gauche supérieure de la paroi abdominale, produites par des sétons ou des cautères pratiqués par des empiriques dans le but de soulager le malade de ses douleurs. Ces cicatrices sont bien visibles dans les photographies ci-jointes de mes malades.

Le ventre est augmenté de volume, il est proéminant, ce qui se comprend bien, vu le volume de la rate, considérablement hypertrophiée, et il présente une forme caractéristique, savoir : expansion des dernières côtes, qui sont déjetées en dehors et, par conséquent, élargissement notable de l'étage supérieur, de la base du thorax et des espaces intercostaux. Les parois sont amincies par suite de la diminution progressive du tissu cellulo-adipeux et de l'atrophie des muscles abdominaux. Parfois on observe un diastasis des muscles droits qui résulte de l'augmentation du volume du foie et de la rate. Cette dernière se dessine souvent sous les parois abdominales amincies, ce qui est arrivé dans tous mes cas sans exception, ainsi qu'on le voit sur les photographies (fig. 1 et 2).

Le malade se plaint d'une sensation de gêne, de pesanteur douloureuse ou de douleur parfois déchirante, localisée au flanc gauche et due à l'augmentation du volume de la rate, phénomènes qui s'accentuent après les repas. Ils sont dus à la périhépatite et à la périsplénite qui s'installent. La rate atteint le maximum de ses dimensions lorsque la maladie avance rapidement et lorsqu'elle atteint des jeunes sujets au-dessous de vingt ans. Bien entendu, cette splénomégalie, parfois énorme, occasionne des déplacements viscéraux aussi bien dans l'abdomen que dans le thorax, selon l'évolution abdominale ou thoracique de la splénomégalie. Dans la première forme, ce sont les adhérences périspléniques qui empêchent la descente de la rate ou d'une partie seulement, tandis que la plus grande partie est maintenue derrière le gril costal correspondant, sous la coupole diaphragmatique gauche. Dans la deuxième forme, le diaphragme est refoulé vers le haut, en repoussant à son tour les organes thoraciques dans le même sens.

Dans certains cas de cirrhose avancée du foie, on ne parvient pas à percevoir la rate à l'examen de l'abdomen.

Quand elle atteint un volume considérable et qu'elle évolue en avant et à droite, les altérations du foie deviennent peu ou pas évidentes. Elle peut descendre assez bas au-dessous du niveau de l'ombilic et, si elle est déplacée vers la droite, elle peut recouvrir partiellement le foie dans le cas où celui-ci aussi est hypertrophié.

A côté de la splénomégalie déjà instituée s'installe progressivement une cirrhose hypertrophique du foie nette. En général, l'état du foie peut

être présumé d'après l'état de la rate, même lorsque celle-ci est peu augmentée de volume, qu'elle ne proémine que d'un travers de doigt seulement au-dessous du rebord costal gauche, mais quand elle est dure de consistance, on peut être sûr alors que les altérations hépatiques sont avancées.

Les altérations de ces deux viscères varient selon le degré, l'âge de la

FIG. 1.

FIG. 2.

maladie et l'âge du malade. Au début, le foie est uniformément agrandi, lisse, mais de consistance plus ferme que normalement. Plus tard, il est atteint de « fibrotic contraction » qui donne à sa surface un aspect irrégulièrement bosselé.

En plus des troubles spléniques et hépatiques proprement dits, il y a : 1° Des *hématémèses*, qui ne sont pas un symptôme commun, mais qui

peuvent être le premier signe de la maladie et qui pourront être accompagnées d'autres symptômes de congestion de la veine porte ;

2° Une *anémie* avec *altérations sanguines*, que nous allons décrire dans un autre chapitre;

3° Des *dérangements gastro-intestinaux*. — A un stade avancé de la cirrhose, la congestion et les adhérences de l'estomac peuvent causer de la *dyspepsie*, à laquelle le malade tâche de parer par des vomissements, qu'il provoque surtout après un repas lourd ;

4° Une *fièvre légère*, ne dépassant pas d'habitude 37°5 ou 38° et qui n'a rien de caractéristique. Day et Fergusson ont observé, dans la majorité des cas, une légère fièvre de type irrégulier. Dans 63 %, elle ne dépassait pas 37°5; dans 28 %, elle atteignait 38°; et dans 9 %, elle dépassait 38°. Parfois la température pourra rester élevée pendant quelques jours ou quelques semaines, ce qui est dû à une exacerbation de la maladie elle-même et non pas à une complication ;

5° *Un état de consomption :* le facies du malade est caractéristique : il présente de la pâleur à cause d'un certain degré d'anémie tantôt modérément prononcée, tantôt très accentuée. La pâleur ne ressemble pas à la pâleur de l'ankylostomiase, qui est associée à un certain degré d'hydrémie, ni à la pâleur terreuse des malades atteints d'abcès du foie ou de cancer. Cependant, cette pâleur ne peut pas être différenciée de la pâleur d'un malade atteint de bilharziose.

La durée de ce stade peut être en apparence indéfinie, mais en moyenne elle est de cinq ans. L'intervalle le plus grand qu'on ait noté jusqu'à l'apparition de l'ascite, symptôme principal de la troisième étape de la malade, a été de quinze ans d'après Day et Fergusson. D'après les mêmes auteurs, les cas légers de splénomégalie égyptienne peuvent rester stationnaires ou le malade peut être emporté par une autre maladie intercurrente.

La moyenne du temps qui s'écoule entre le deuxième stade de la splénomégalie et le troisième, dans lequel apparaît l'ascite, est de trois ans.

Dans ce stade, la *splénectomie* est indiquée et donne de bons résultats.

Troisième stade. — Le troisième stade est caractérisé par l'apparition de l'*ascite*, qui, lorsqu'elle atteint un certain degré, a besoin d'être ponctionnée.

D'après Day et Fergusson, dans beaucoup de cas on se voit obligé de ponctionner tous les dix jours en moyenne pour retirer chaque fois huit à dix litres. Après la soustraction du liquide, la palpation profonde et l'examen détaillé de la rate et des autres viscères abdominaux devient excessivement aisé, comme nous avons pu nous en rendre compte dans certains de nos cas. Ce qui facilite beaucoup l'examen, c'est la minceur

et la flaccidité des parois abdominales, qu'on trouve notée dans nos observations. Les ponctions évacuatrices en question ne constituent qu'un traitement palliatif, quoique l'on ait rapporté des guérisons soit définitives, soit temporaires, par ce mode de traitement. Day et Fergusson rapportent deux cas, dont l'un n'a pas vu réapparaître son ascite pendant trois ans et demi, et l'autre pendant douze ans.

Dans cette phase, le malade présente le tableau caractéristique de l'*ascite cirrhotique* : traits pincés, membres amaigris — il y a déperdition de poids notable — qui offrent un contraste frappant avec le ventre volumineux. Le résultat de la grande pression intra-abdominale se traduit par la proéminence de l'ombilic et par l'apparition d'un réseau de veines superficielles dilatées qui serpentent sur la paroi abdominale.

Le cœur peut être déplacé vers le haut et présenter des signes de fléchissement, les urines contenir de l'albumine, les poumons présenter une congestion de la base et des signes de bronchite ; rarement, il peut apparaître de l'ictère, mais alors comme phénomène terminal.

Quant aux deux viscères les plus intéressés dans cette maladie, le *foie* et la *rate*, le premier, qui se trouve à la phase atrophique de la cirrhose, peut être palpé à l'angle épigastrique ou même sous le rebord costal, tandis que le second, énormément hypertrophié, se dessine sous les minces parois abdominales et se laisse palper à travers elles.

La durée de ce stade est de beaucoup plus courte que celle des deux premiers, et elle peut être calculée en mois et non en années.

Le pronostic de cette cirrhose du foie est le même que celui de la cirrhose classique de Laennec. La mort est due d'habitude à l'insuffisance hépatique, comme cause immédiate. Elle est due aussi assez souvent à des complications pulmonaires et au fléchissement du myocarde. La mort est survenue au plus tôt quatre mois plus tard, quatre ans après l'apparition de l'ascite.

Dans ce stade, qui est le troisième, la *splénectomie* est tout à fait contre-indiquée.

En somme, la maladie prend une allure grave lorsque la cirrhose hépatique est accompagnée d'*ascite* ou des conséquences qui lui sont inhérentes. Donc, l'événement grave dans l'évolution de la splénomégalie, c'est l'apparition de l'*ascite*, attribuable selon Day :

1° Soit à une *cirrhose hépatique* avancée avec destruction et dégénérescence du parenchyme hépatique : c'est le groupe le plus important ; les malades sont très amaigris, et leur ascite reparaît rapidement après ponction évacuatrice ; la mort vient en six mois à peu près par déchéance organique ;

2° Soit à une *cirrhose associée à une hépatique subaiguë, à laquelle se surajoute une néphrite*, consécutives à une infection intestinale ; dans des

formes peu accentuées, l'ascite apparaît soudainement, mais la guérison peut être obtenue par un traitement approprié ; dans des formes graves, l'ictère fait son apparition, ce qui est un signe de pronostic fatal;

3° Soit à une *exacerbation de la maladie.* — L'apparition de l'ascite pourra être précédée d'une attaque de fièvre ou de diarrhée, tandis que l'état général du malade ne montre pas un grand amaigrissement : ces malades peuvent guérir de leur ascite et en rester exempts pendant plusieurs années ;

4° Soit à un *fléchissement du cœur,* qui peut survenir chez des malades de cinquante ans et plus. Tant que le cœur ne fléchit pas, les malades cirrhotiques depuis longtemps résistent lorsque survient l'ascite.

Les maladies les plus fréquentes qui s'associent à la splénomégalie sont le rachitisme, qui est spécial à l'enfance, les affections parasitaires : distomatose, ankylostomiase, amibiase, bronchite et pneumonie, les deux dernières survenant d'habitude après l'opération.

ÉTUDE ANATOMO-PATHOLOGIQUE

A) **Rate.** — *Examen macroscopique.* — La rate est toujours augmentée de volume, mais cette hypertrophie présente de grandes variations.

Voici les chiffres de six cas personnels :

Noms	Poids	Long.	Larg.	Circonf.	Epaiss.
Taha Hussein		20	19		9,5
Lena Sid Ahmed	1.250	25	17	37	
Abdel Latif Arid	1.280	27	18		
Helal el Zayat	1.541	27	18		4
Mahmoud Ibrahim Baoubab..	1.200	28	16		
Alz Hassan Zayat.....	1.075	25	17	35	

Les auteurs anglais du Caire donnent chacun des chiffres variables. Richards a enlevé des rates qui pesaient de 535 grammes (poids minimum) à 2780 (poids maximum). La moyenne est évaluée à 1657 gr. 5. Mádden, qui ne donne pas le poids de chaque rate prélevée, a observé un minimum de poids de 250 grammes et un maximum de 3100, donc une moyenne théorique de 1675 grammes. Coleman et Bateman donnent les chiffres suivants: minimum 1 livre 1/2, maximum 12 livres 1/2; moyenne réelle, 3 livres 1/2.

La rate conserve *grosso modo* sa forme normale. Sa consistance est ferme et plutôt dure. Sa couleur est gris foncé ou brun violacé. La surface de la rate est lisse, parfois ridée, et elle peut présenter les vestiges

des exsudats, de la périsplénite ou même des plaques étendues de tissu fibreux, comme dans un de nos cas. Sur coupes, la pulpe splénique offre une congestion uniforme et prononcée, dans laquelle on discerne difficilement les corps de Malpighi.

Examen microscopique. — Dans les deux cas de Roger, communiqués au Congrès du Caire en 1902, Kartoulis, qui a fait l'examen histologique, a constaté une hyperplasie conjonctive simple portant surtout sur les travées du stroma conjonctif et les gaines périvasculaires, et, de plus, de nombreuses cellules de la pulpe splénique étaient chargées de granulations pigmentaires.

D'après Day et Fergusson, il y a : 1° hyperplasie des éléments lymphocytaires de la pulpe ; 2° accroissement prononcé du tissu connectif, soit par accroissement du tissu conjonctif des trabécules, soit par infiltration diffuse dans toute la pulpe des cellules fusiformes néoformées ; 3° dilatation et congestion des sinus vasculaires et hémorragies fréquentes interstitielles ; 4° phagocytose active des globules rouges et blancs par des macrophages; à sa suite, pigmentation intracellulaire fréquente.

Le matériel retiré par ponction de la pulpe splénique pendant la vie consiste presque entièrement en globules rouges et en nombreux lymphocytes. On n'y a trouvé que très peu de grands mononucléaires phagocytes.

Dans des coupes *post mortem*, la dernière classe de cellules se rencontre en grand nombre. On a noté également, dans des préparations de la pulpe splénique *post mortem*, la présence fréquente de nombreuses cellules granuleuses, aussi bien éosinophiles que neutrophiles. Leur présence pourrait être parfois un phénomène *ante mortem*.

Les examens répétés de la pulpe splénique soit pendant la vie, soit *post mortem*, ont été négatifs au point de vue parasitaire, fait confirmé par les examens dans tous nos cas.

Cependant S. Kartoulis (d'Alexandrie), dans un travail intitulé : « Ueber die sogenannte Bantinche Krankheit in Aegypten », et publié dans le *Zentralblatt für Bakteriologie* (I abt., Orig. 64, 1, 1912), émet l'opinion que probablement le paludisme est la cause pathogène de la splénomégalie égyptienne. Il basait son opinion sur la constatation de formes dégénérées de plasmodes de malaria dans la pulpe splénique obtenue par ponction dans trois cas. Philips (du Caire) partageait cette manière de voir. Par contre, A.-R. Fergusson, professeur d'anatomie pathologique à l'Ecole de Médecine de Kasr-El-Ainy au Caire, rejette complètement ces conceptions et il écrit : « Je suis forcé de dire que mes propres observations ne m'ont pas conduit à cette manière de voir. Je ne me rappelle pas avoir jamais trouvé trace du parasite de la malaria dans ces cas, dans la rate ou la moelle osseuse, pas plus que de pigmentations caractéristiques des leucocytes ou des cellules endothéliales dans aucun organe, ainsi que cela

s'observe dans la malaria chronique. » (Société Internationale de Médecine du Caire, année 1912-1913, séance du 17 avril 1913, *Bulletins*, p. 60). En terminant sa communication dans la même séance, il conclut: « Tout ce que nous pouvons avancer pour le moment, c'est que la maladie est le résultat d'une infection par un parasite, probablement un protozoaire, qui produit tout d'abord une réelle hypertrophie de la rate et des ganglions lymphatiques abdominaux, en même temps qu'une infiltration interlobulaire du foie par des lymphocytes. Ces altérations sont suivies plus tard d'une dégénérescence fibreuse lente dans tous les organes dont nous avons parlé et plus particulièrement dans le foie. » (*Ibid.*, p. 61.)

Les données anatomo-pathologiques microscopiques de Day et Fergusson ont été complétées par les examens histologiques des rates de mes malades par le professeur Askanazy, de Genève, qui, dès mon premier cas, en 1924, attirait mon attention sur les foyers fibrosidérosiques, ou sidéromycosiques dont la constatation n'a pas été faite jusqu'alors dans la splénomégalie égyptienne. Il me faut rappeler ces nouvelles données anatomo-pathologiques exposées *in extenso* dans la thèse de doctorat d'Arthur Schweizer (*Ueber aegyptische Splenomegalie*, Inaugural-Dissertation, n° 1231, Basel, 1927, Druck von Benno Schwabe), élève du professeur Askanazy, et dans mon rapport au récent Congrès international de Médecine et d'Hygiène tropicales du Caire, en décembre 1928. Seulement, l'interprétation des trouvailles variera et elle sera conforme aux conclusions tirées des résultats des dernières recherches expérimentales d'Askanazy.

Dans trois de mes cinq rates, il a trouvé des nodules nombreux, brun clair, de grandeur et de forme variées. Au centre de chaque nodule, on trouve presque toujours la lumière d'un vaisseau, visible parfois même à l'œil nu. Au sulfure d'ammonium, les nodules se colorent d'un noir vif, ce qui les différencie nettement de la pulpe splénique environnante. Les foyers fibreux à incrustation ferrugineuse sont constitués de tissu conjonctif dans lequel sont dispersées des lymphocytes isolées ou en amas, et ils contiennent régulièrement une artère et deux artérioles. Les veines sont à peine visibles, et ce n'est qu'à la périphérie du foyer qu'on trouve des fibres élastiques qui se colorent d'un rouge vif au Van Gieson et qui sont constituées de fibres collagènes. Dans le tissu conjonctif, on trouve disséminés des filaments ou des travées et des cellules géantes dont le protoplasma est brun clair. On y remarque également des corpuscules ronds, colorés en noir, entourés de capsules, et des images à forme de tuyaux de couleur grise. Les images en question sont mieux mises en relief et différenciées par la coloration au Turnbull, qui permet de voir clairement les relations des parties ferrugineuses avec les parois des vaisseaux.

Les parties qui donnent une réaction de fer positive se présentent sous les formes suivantes :

1° Sous forme de grains bleus intracellulaires, l'hémosidérine ;

2° Sous forme de filaments ou de travées bleus, qui en partie correspondent à des faisceaux collagènes, et en partie sont liés à des travées hyalines solides (voir planche I, *A*) ;

3° Sous forme de filaments fins et de boules à renflements sphéroïdes qui rappellent les images connues des pneumonomycoses ou des maladies apparentées à un champignon ; les globes et les filaments sont souvent situés dans l'intérieur des cellules géantes, qui souvent ressemblent à celles de Langhans ; dans plusieurs cas, on voit distinctement comment des renflements sphéroïdes sortent des filaments de champignon et laissent ensuite les cellules géantes pour se perdre dans le tissu conjonctif ambiant (voir planche I, *B*) ;

4° Cette forme de l'incrustation ferrique est liée intimement à la paroi vasculaire et à certaines parties du tissu conjonctif des nodules.

Bien entendu, Askanazy, au début, a interprété une partie des formations sidériques comme champignons : 1° parce qu'il a vu un cas de splénomégalie infantile à champignons en 1911 ; 2° parce qu'il a prouvé, et lui seul, qu'il existe des champignons contenant du fer dans la pathologie humaine (actinomycose, mycétome); 3° parce que les écoles d'Alger et de Paris ont assuré avoir pu cultiver des champignons de la rate malade. Il a dénommé les foyers observés dans les rates foyers sidérofibreux et la splénomégalie sidéromycosique. C'est une nouvelle phase du problème étiologique.

Cependant, ainsi que je l'ai écrit dans mon article de la *Presse Médicale* (n° 35, du 2 mai 1928) et répété au Congrès du Caire, en décembre 1928, Askanazy a insisté sur le fait que le rôle étiologique du champignon dans la splénomégalie ne sera sûr que le jour où l'on aura reproduit la maladie par la voie expérimentale. En terminant mon article, j'avais écrit textuellement: « Toutefois il est désirable que l'action primitive des champignons soit démontrée définitivement par des études ultérieures, surtout expérimentales. »

C'est justement cette étude expérimentale de la question qu'Askanazy a entreprise récemment et dont il a publié sous le titre : « Sidéromycose vraie et apparente » (Wirkliche und scheibare Sideromykose), dans le *Centralblatt für allgemeine Pathologie und pathologische Anatomie*, Band 42, 1928, pp. 337-344). Il décrit minutieusement la série de ses expériences et il expose comment on peut produire des champignons fantômes en traitant des sels de fer (sans traces de substances organiques ou organisées) avec la réaction de Turnbull. Il n'y a pas de doute qu'une partie des champignons décrits dans les splénomégalies soient des

produits artificiels de cette réaction. Il en reste cependant quelques formations dont la nature reste à expliquer. Il se pourrait que, dans des rates malades, une combinaison de ferricyanure transforme le fer, comme cela se fait dans la réaction de Turnbull (sulfure d'ammonium, ferricyanure de potasse et acide chlorhydrique). Mais il se peut aussi qu'un élément parasitaire soit en cause, et jusqu'à présent cette question est entièrement ouverte; en tout cas, il n'y a pas de preuve pour l'existence de parasites végétaux dans l'étiologie des splénomégalies. M. Askanazy m'a fait récemment savoir qu'il étudiait des rates d'animaux à qui il a injecté l'aspergillus Nantæ. Dans aucun des trois cas n'est apparu de splénomégalie, à en juger par l'aspect macroscopique des rates des trois lapins. Les coupes microscopiques sont en cours d'étude.

B) **Foie.** — A partir du deuxième stade, le foie présente des altérations cliniquement appréciables et qui consistent en une cirrhose de l'organe. Il augmente de volume au début (cirrhose hypertrophique), mais ensuite il diminue (cirrhose atrophique) sans se réduire cependant au-dessous de son volume normal. Fergusson, qui s'est chargé du côté anatomo-pathologique de la question dans les recherches entreprises en collaboration avec Day, a trouvé dans les cas typiques les cellules hépatiques pour la plupart gonflées, et par conséquent augmentées de volume et granulées. Leurs noyaux, colorés au Romanowsky, étaient plus pâles que d'habitude et chacun contenait plusieurs nucléoles qui, par coloration intense, contrastaient avec le reste du noyau. Ici et là, de minuscules foyers de nécrose entourés d'amas de cellules mononucléaires, comme on rencontre dans le foie dans les infections de fièvre typhoïde. Dans les coupes, Fergusson n'a jamais trouvé de parasites.

Dans les cas avancés où la mort est due directement à la cirrhose de longue date, le foie est diminué de volume, mais pas excessivement, et il présente dans la majorité des cas des adhérences anciennes avec le diaphragme qui sont parfois très étendues; il offre les signes caractéristiques de la cirrhose multilobulaire. Dans des coupes, il présente macroscopiquement une couleur jaune ou jaune brun.

A l'examen microscopique, on trouve des îlots du tissu hépatique de volume irrégulier, de forme arrondie et séparés les uns des autres par du tissu fibreux. Le tissu hépatique contient des cellules hépatiques volumineuses et granuleuses qui ont perdu leur disposition anatomique normale, de sorte que l'on ne rencontre plus de lobules bien définis. Les cellules hépatiques diffèrent considérablement entre elles, les plus volumineuses contenant souvent deux nucléoles; comme s'il y avait une sorte de dégénérescence compensatrice du foie, elles contiennent des vacuoles et elles montrent d'autres signes de dégénérescence en dehors de la granulation

A

B

plus haut mentionnée. Les noyaux sont réduits en nombre et ceux qui persistent prennent faiblement les couleurs. Le tissu conjonctif qui sépare les îlots hépatiques est dense et parsemé de petits lymphocytes, parmi lesquels on rencontre souvent des polynucléaires dans lesquels il y a même des éosinophiles. On y rencontre de nombreux capillaires à parois minces. Là où l'infiltration lymphocytaire est moins prononcée, on voit que le tissu est constitué surtout d'éléments fibroplastiques fusiformes.

Dernièrement, Day (1), faisant prélever pendant l'opération un morceau

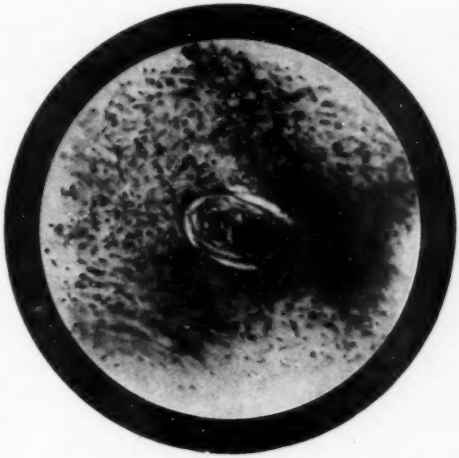

FIG. 3.
Œuf de Schistosomum Mansoni dans le tissu hépatique.

de foie dans tous les cas de splénectomies et en faisant faire l'examen anatomo-pathologique microscopique, trouva constamment, dans une série de cas sélectionnés, des œufs caractéristiques de la bilharziose intestinale dans le tissu hépatique. Par contre, dans les cas avancés, surtout du stade ascitique, on ne rencontre plus des œufs bilharziens dans le parenchyme hépatique, si ce n'est exceptionnellement. A la suite de ses recherches, il est arrivé à la conclusion que la splénomégalie égyptienne

(1) DAY : « The etiology of Egyptian splenomegaly and hepatic cirrhosis. » (*Transactions of the royal Society of Tropical Medicine and Hygiene*, t. XVIII, n° 3, juin 1924, pp. 121-130.)

est une manifestation particulière de l'infection par le Schistosomum Mansoni. L'hypertrophie de la rate paraît être secondaire à la cirrhose hépatique, et ce sont les malformations anatomo-pathologiques du foie qui doivent être considérées comme responsables de l'anémie et de la leucopénie que l'on rencontre aux stades avancés de la maladie.

Les constatations de Day ont été confirmées grâce aux examens minutieux du professeur Askanazy, de Genève. Voici le protocole de l'examen histologique du foie d'un de mes cas, qui a été publié *in extenso* en allemand dans la thèse de Schweizer (pp. 11-16).

« Le foie fait voir par places des traînées fibreuses s'étant formées aux dépens des espaces de Kiernan, élargis et allongés. Par places, les traînées fibreuses forment des anneaux autour des groupes de cellules hépatiques. Les traînées ne sont pas bien longues, elles contiennent par places de petits foyers lymphocytaires et plasmocellulaires. Le tissu fibreux est en général pauvre en cellules conjonctives. Les canalicules biliaires paraissent légèrement augmentés en nombre. Le tissu hépatique voisin fait voir par places, dans ses cellules, des gouttelettes graisseuses. Les lobules hépatiques sont en général bien conservés, avec la veine centrale au milieu.

« Déjà, à l'œil nu, on voit sur les coupes colorées au Van Gieson des foyers fibreux de 5/3 millimètres tranchant sur le tissu hépatique voisin. Au microscope, ces foyers font voir une prolifération des canalicules biliaires soit sous forme de canalicules isolés, soit sous forme de groupes de canalicules. Là où le stroma conjonctif est abondant, il est en général pauvre en noyaux, sauf quelques petits foyers de lymphocytes et de cellules plasmatiques. Ces foyers sont surtout marqués autour des nodules sous-miliaires. Ces nodules font voir des cellules épithéloïdes à noyaux vésiculaires, à un ou deux nucléoles et souvent encore au centre une cellule géante qui enveloppe un œuf de schistosome.

« Ces œufs sont plus ou moins bien conservés; tantôt on reconnaît tous les détails de l'œuf, tantôt on ne voit que la coque, englobée par une cellule géante. En outre, il y a rarement, disséminés dans le foie, de petits nodules sous-miliaires qui contiennent au centre un œuf parasitaire. L'œuf est presque complètement englobé par une cellule géante, autour de laquelle il y a quelques cellules à noyaux vésiculaires, pâles, à protoplasme peu abondant. Dans le réticulum conjonctif des couches externes de ces foyers, on voit très peu de lymphocytes disséminés. Pas de nécrose. En outre, des foyers font voir de nombreux artérioles, veines, capillaires et nerfs néoformés. Quand les œufs sont convenablement coupés, on voit nettement qu'ils ont une épine latérale. L'embryon dans les œufs est, par places, très bien conservé. On ne voit pas d'œufs calcifiés. Les cellules géantes mentionnées ne se voient pas dans tous les nodules. »

Dans la microphotographie ci-jointe, on voit un œuf à éperon latéral du Schistosomum Mansoni dans le tissu hépatique d'un de mes cas (fig. 3).

C) **Moelle osseuse.** — Personnellement, je n'ai aucune expérience, n'ayant jamais eu l'occasion de pratiquer l'autopsie complète d'un splénomégalique. Je me contenterai de rapporter les données des auteurs anglais Fergusson et Day, du Caire. D'après eux, la moelle osseuse a été toujours trouvée plus ou moins profondément altérée : celle des côtes est diffluente et de couleur variable selon le degré de l'anémie, celle du fémur présente également une transformation active. Parfois elle est gélatineuse et parfois de consistance ferme, d'un rouge foncé et ressemblant en apparence à celle de l'anémie pernicieuse. Il y a augmentation des éléments hyalins non granuleux, qui sont du volume d'un grand lymphocyte, et réduction relative des cellules granuleuses, particulièrement des neutrophiles. On a constaté aussi de la congestion et des hémorragies.

D) **Intestin.** — L'intestin, d'après les mêmes auteurs, n'offre pas de lésions caractéristiques de cette affection. On rencontre des ulcères à l'état aigu ou chronique dans un quart des cas avancés examinés *post mortem*. On n'a pas pu déceler des parasites dans les coupes des parois intestinales qui présentaient des ulcérations. Dans certains cas, elles sont d'origine bilharzienne; dans d'autres, elles sont causées par l'infection terminale.

E) **Sang.** — L'examen du sang acquiert une importance considérable dans le diagnostic de la splénomégalie égyptienne, à cause des changements profonds quantitatifs et qualificatifs que subissent les éléments figurés. Une fois la maladie définitivement installée, les altérations sanguines apparaissent. L'érythropénie est parfois considérable : 1.330.000 dans un cas de Day et Fergusson, 1.300.000 dans notre cas de Mahmoud Salem, la moyenne étant de trois millions. Les globules rouges montrent des altérations de volume et de capacité tinctoriale, mais pas de forme. La leucopénie est de règle, 3.000 à 4.000 globules blancs en moyenne. Quant à la formule leucocytaire, on trouve une diminution relative des polynucléaires d'après les collègues du Caire et une augmentation des éosinophiles. Mais cette éosinophilie, fréquente chez les fellahs, peut être due le plus souvent à la bilharziose ou même à l'ankylostomiase. Voici les chiffres moyens des examens de mes huit malades.

Numération des globules :

	Mahmoud Salem	Taha Hussein	Lena Sid Ahmed	Abdel Latif Arid	Helal El Zayat	Mahmoud El Baouab	Mahmoud Gabr	Alz Hassan Zayat
Globules blancs..	2.400	4 200	2.000	3.000	3.000	3.500	6.025	3.500
Globules rouges..	1.300.000	4.600.000	3.500.000	3.900.000	3.800.000	4.424.000	2.440.000	4.000.000
Hémoglobine....	0.12	0.45	0.50		0.40	0.40	0.36	0.45
Valeur globulaire....	0 46	0.50	0.71		0.52	0.65	0.92	0.56

Formule leucocytaire :

	Mahmoud Salem	Taha Hussein	Lena Sid Ahmed	Abdel Latif Arid	Helal El Zayat	Mahmoud El Baouab	Mahmoud Gabr
Lymphocytes.....		25 °/₀	25 °/₀	38.3 °/₀	13 °/₀	20.8 °/₀	15.5 °/₀
Moyens mononucléaires			4.4 °/₀				
Grands mononucléaires	1 °/₀	0.50 °/₀	3.5 °/₀	2 °/₀	1.6 °/₀	1.6 °/₀	1 °/₀
Formes de transition	3 °/₀	1 °/₀	2.6 °/₀	5 °/₀	2.2 °/₀	2.2 °/₀	2 °/₀
Polynucléaires neutrophiles.....	70 °/₀	69 °/₀	45.5 °/₀	72 °/₀	71.4 °/₀	71.4 °/₀	80,5 °/₀
Polynucléaires éosinophiles	1 °/₀	4.5 °/₀	5.3 °/₀	8 °/₀	4 °/₀	4 °/₀	1 °/₀

Ces chiffres correspondent à ceux des auteurs anglais, Richards et Day, qui donnent les chiffres suivants chez l'enfant et chez l'adulte aux différentes phases de la maladie.

Numération des globules et formule leucocytaire :

	CHEZ L'ENFANT	CHEZ L'ADULTE		
		Au début de la maladie	A l'état chronique (splénomégalie)	Aux stades avancés (ascite)
Globules blancs.....	8.100	10.000	3.993	3.750
Globules rouges.	2.682.000	3.820 000	3.368.000	2.080.000
Lymphocytes.....	45,5 °/₀	30 °/₀	32 °/₀	22 °/₀
Grands mononucléaires..	17,5 °/₀	10 °/₀	10.3 °/₀	18 °/₀
Polynucléaires neutrophiles.....	33 °/₀	54 °/₀	51,2 °/₀	56 °/₀
Polynucléaires éosinophiles.....	4 °/₀	6 °/₀	6,5 °/₀	4 °/₀

Day et Fergusson donnent les moyennes suivantes :

Globules rouges	2.635.000
Globules blancs	4.503
Formule leucocytaire :	
Lymphocytes	25,26 %
Mononucléaires	5,50 %
Polynucléaires neutrophiles	62,84 %
Polynucléaires éosinophiles.....	6,40 %

Coleman et Bateman ont trouvé en moyenne 4.000.000 globules rouges, 3.000 à 4.000 globules blancs et 65 % d'hémoglobine. La formule leucocytaire a été presque normale. Toute hyperleucocytose exagérée a été considérée comme une contre-indication à l'opération. Ces auteurs croient cependant que, dans un stade peu avancé de la maladie, il existe une leucocytose légère de 7.000 à 10.000 globules blancs, et ils ont procédé à la splénectomie de dix cas de ce type, avec des résultats aussi bons que ceux obtenus dans des cas à leucopénie. Dans trente-deux cas, ils ont rencontré une leucocytose de 10.000 à 24.000, avec une moyenne de 13.000 globules blancs.

Le sang offre un tableau caractéristique de ces variations dans les phases avancées de la maladie, mais l'anémie n'est jamais assez grave pour causer la mort. Cependant, des modifications peuvent être entraînées par des complications. Au stade initial de la maladie, surtout chez l'enfant, il y a leucocytose avec surtout mononucléose et éosinophilie nette. Plus tard, avec la chute de la température, l'hyperleucocytose fait place à une leucopénie, mais avec lymphocytose qui devient plus marquée lorsque la cirrhose hépatique s'installe. Quant aux globules rouges, ils diminuent progressivement au cours de la maladie, pour descendre même au-dessous de 2 millions, comme dans notre cas Mahmoud Salem.

ÉTUDE PATHOGÉNIQUE

Ainsi qu'on l'a vu au cours de cet article, on ne connaissait jusqu'aux toutes dernières années que le tableau clinique de la maladie, qu'on rapprochait, très justement du reste, du syndrome de Banti ; mais on ne savait rien sur la pathogénie, malgré les longues et patientes investigations des confrères du Caire et d'Alexandrie. Les examens anatomo-pathologiques microscopiques ont été négatifs, ainsi que les recherches microbiologiques et parasitologiques. On était obligé de se contenter d'hypothèses.

Par les récentes recherches, le problème étiologique est entré dans de nouvelles voies. Nous avons exposé les résultats de ces recherches et les phases qu'a traversées le problème de la pathogénie de la splénomégalie

égyptienne. On ne peut pas y revenir sans tomber dans les redites inutiles. Qu'il suffise de rappeler que d'après Askanazy (1), même en admettant dans certains cas l'existence réelle de champignons dans la rate, on ne doit les considérer que comme des micro-organismes surajoutés, d'infection secondaire, et non pas comme de véritables agents pathogènes.

La splénomégalie égyptienne, qui est associée à la cirrhose du foie, offre de grandes ressemblances avec la splénomégalie japonaise, dont l'agent pathogène a été reconnu être le Schistosomum japonicum. Elle rentre ainsi dans la grande catégorie des splénomégalies avec cirrhose hépatique *(cirrhosis parasitaria)*, causées par les schistosomes Mansoni et japonicum. Je sortirais du cadre de mon article si j'essayais de traiter les relations entre les splénomégalies que je viens de mentionner. On doit se contenter de dire que la pathogénie la plus probable de la splénomégalie égyptienne, dans la grande majorité du moins, est la pathogénie parasitaire schistosomique à Schistosomum Mansoni (2).

DIAGNOSTIC

Lorsque la maladie se trouve au deuxième ou au troisième stade de son évolution avec sa triade symptomatique caractéristique : *splénomégalie, cirrhose du foie, ascite*, elle n'offre pas de difficultés diagnostiques. Il n'en est pas de même lorsque l'hypertrophie de la rate constitue le seul symptôme important. En tout cas, il faut toujours examiner systématiquement le malade pour éliminer une à une les maladies qui s'accompagnent de splénomégalie d'étiologie autre que celle de la splénomégalie égyptienne et surtout les maladies parasitaires qui se rapprochent beaucoup d'elle. Nous allons passer en revue les principales :

1° *Kala-Azar.* — C'est la présence ou l'absence des corpuscules de Leishman-Donowan dans la pulpe splénique retirée par ponction de la rate qui tranchera la question. Je n'ai jamais décelé ces parasites dans mes cas. Day, Fergusson, Madden, et les autres médecins du Caire également, sont unanimes à déclarer que leurs recherches sont aussi restées négatives. Notons en passant que Fergusson, le premier, a mis en relief la ressemblance de la *splénomégalie égyptienne* avec le *kala-azar*, mais

(1) ASKANAZY : « Die durch Schistosomen erzeugte Leberzirrhose und Milzschwellung. » (*Schweizeriche Medizinische Wochenschrift*, 59 Jahrgang, n° 3, Seite 50.)

(2) « Danach wird es wahrscheinlich, dass die ägyptische Splenomegalie — in der Mehrzal der Fälle, wenn man das Vorkommen anderer Splenomegalien in Aegypten mitberücksichtigt — eine Einheit darstellt, deren Beziehung zum Schistosoma Mansoni klinisch und anatomisch weiterzuverfolgen ist. Klinisch vor allem durch sorgfältige Stuhluntersuchung auf Eier, anatomisch durch gründliche Klarstellung der Veränderungen. » (ASKANAZY : *Schweiz. Med. Woch.*, 59 Jg., n. 3, p. 50.)

l'absence constante des corpuscules de Leishman-Donowan a permis de différencier une maladie de l'autre (1).

2° *Rate malarique.* — C'est, d'un côté, l'absence des parasites spécifiques dans le sang et dans la pulpe splénique et la réponse de l'organisme au traitement quininique qui mettront le médecin dans la bonne voie du diagnostic. Dans la splénomégalie égyptienne, on n'a jamais décelé de plasmodes de Laveran et on n'a jamais vu la fièvre disparaître définitivement par la quinine. Il faut prendre aussi en considération que le paludisme est rare en Egypte.

3° *Rate syphilitique.* — Elle a été rarement observée, bien que la syphilis héréditaire soit répandue en Egypte. Les réactions de Wassermann et les réactions de floculation de Sachs-Georgi ou de Meinicke rendent d'immenses services. Dans le doute, le traitement spécifique constituera la pierre de touche.

4° *Cirrhose de Laennec.* — Au stade ascitique, il faut la différencier de la cirrhose de Laennec, qu'on exclut facilement parce que la population rurale d'Egypte, presque exclusivement musulmane, comme nous l'avons dit au début de notre travail, n'abuse pas de boissons alcooliques. Pratiquement parlant, on peut la considérer inexistante.

5° *Maladie de Banti.* — Cliniquement, il est impossible de différencier les deux affections, puisque la splénomégalie égyptienne n'est au fond qu'un syndrome de Banti au point de vue clinique.

Cependant, Day, dans son récent travail, plus haut mentionné, croit que la splénomégalie égyptienne diffère de la maladie de Banti *en ce que les altérations hépatiques entrent en scène dès le premier stade de la maladie,* tandis que, dans le syndrome de Banti, elles n'apparaissent que plus tard, à la seconde étape, et en ce que l'éosinophilie et la fièvre récurrente disparaissent par le traitement au tartre stibié. Il faut ajouter que l'hypertrophie splénique paraît être secondaire à la cirrhose hépatique et que l'anémie et la leucopénie, qu'on trouve constantes aux stades avancés de la maladie, sont imputables aux altérations pathologiques du foie.

6° *Rate leucémique.* — Ici, c'est l'examen hématologique qui tranchera la question.

DURÉE, PRONOSTIC ET TRAITEMENT

Le pronostic dépend de l'allure de la maladie et surtout de l'état du foie. Chez les enfants, la maladie a une marche plus rapide et plus grave. Cependant beaucoup de cas légers guérissent.

(1) « A disease, characterised as this is, by initial fever, a chronic course, and a group of symptoms to slowly progressive changes in the liver, with either concurrent or consecutive changes in the spleen, exhibits many points of resemblance to kala-azar. » (*Loc. cit.*, p. 385.)

L'ascite est toujours un symptôme défavorable, et si, après des ponctions évacuatrices, elle se reforme, la terminaison fatale peut survenir en six mois.

Le traitement est médical et chirurgical. Le premier n'est que symptomatique et il n'a aucune action spécifique. Les rayons X ont été essayés mais sans aucun résultat. Quant au traitement chirurgical par la splénectomie, il est le seul qui puisse procurer la guérison.

Je crois utile de joindre à cet article deux observations caractéristiques, dont la première a été publiée en allemand dans la thèse de Schweizer, et la seconde a paru dans les *Bulletins de la Société de Chirurgie de Paris* (séance du 26 juin 1929, t. LV, n° 23).

OBSERVATIONS

Obs. I. — Lena Sid Ahmed (registre n° 1409/243), trente-deux cas, femme indigène, entre dans notre service le 9 novembre 1921.

Antécédents héréditaires. — Rien à signaler.

Antécédents personnels. — Aucune maladie sérieuse jusqu'à aujourd'hui. Premières menstrues à l'âge de quatorze ans, de cinq jours de durée et d'intensité moyenne. Mariage à vingt-deux ans. Depuis lors, menstrues régulières tous les mois de six jours de durée, d'intensité moyenne. Une grossesse et un accouchement normaux. Un enfant mâle mort à l'âge de deux ans et demi.

Maladie actuelle. — Depuis six ans, sensation de pesanteur à l'hypocondre gauche. Malheureusement, il est impossible d'avoir des renseignements précis, comme il arrive souvent avec les fellahs. Tout de même, nous obtenons les données suivantes :

1° Que la maladie actuelle date de six ans ;

2° Que, pendant la première année, elle avait de la fièvre de forme tierce qui débutait avec des frissons et qui se terminait par des sueurs ;

3° Que les années suivantes elle avait de la fièvre, mais la malade ne peut pas spécifier la forme et indiquer les espaces de temps dans lesquels elle apparaissait ;

4° Elle a eu des selles sanguinolentes, sans pouvoir nous dire quand et comment ;

5° Que c'est dans la deuxième année de la maladie qu'elle ressentit pour la première fois des douleurs à la moitié gauche supérieure et qu'en même temps elle s'est aperçue d'une petite tumeur du volume d'un citron siégeant au-dessous du rebord costal gauche. Alors elle appela une femme indigène qui lui frictionna le ventre. A la suite de cette friction, raconte la malade, la tumeur a diffusé, elle s'est aplatie, elle occupa la région qu'elle occupe actuellement et elle a pris la forme et les contours qu'elle offre aujourd'hui;

6° Que, les dernières années, elle a une sensation de pesanteur gênante à l'épigastre ;

7° Qu'elle n'a pas de vomissements après les repas.

Etat de la malade a son entrée dans notre service. — Assez bon. Taille

moyenne. Faciès un peu pâle. Muqueuses anémiées. Embonpoint diminué. Langue normale. Squelette et musculature bien développés. Cœur, tons normaux. Pouls régulier, 80. Poumons : respiration normale. Foie : limites supérieures, sixième côte ; limites inférieures, rebord costal droit. Abdomen flasque à parois amincies à cause de la grossesse, mais surtout à cause du

FIG. 4.
Projection de la rate (malade de l'obs. I).

volume de la rate et de la cachexie générale due à la splénomégalie. Il n'existe pas d'ascite. Sur la peau de la région abdominale qui correspond à la rate sous-jacente, nous observons des cicatrices consécutives aux sétons très en usage parmi les indigènes et que tous nos malades ont employés. C'est une remarque qu'ont faite tous les auteurs qui ont écrit sur la splénomégalie égyptienne. Urines, selles : rien de particulier. Organes génitaux : rien à noter du côté de l'utérus, ni du côté des annexes. Menstrues régulières de sept jours de durée.

Examen du sang le 10 et le 14 novembre 1921 :

Globules blancs	2.000
Globules rouges	3.500.000
Hémoglobine	0,50
Valeur globulaire	0,71
Formule leucocytaire :	
Lymphocytes	25 %
Grands mononucléaires	0,50 %
Formes de transition	1 %
Polynucléaires neutrophiles	69 %
Polynucléaires éosinophiles	4,5 %

Examen des urines le 27 novembre 1921 : Albumine, traces. Sucre, néant.

Région malade. — A l'inspection, on trouve la moitié gauche supérieure de l'abdomen nettement proéminente et globuleuse. A la palpation, on trouve une tumeur volumineuse qui occupe la moitié gauche supérieure de l'abdomen et qui s'étend à droite de la ligne médiane, à peu près jusqu'au rebord costal droit, dont elle n'est distante que de deux travers de doigt, ainsi qu'on le voit dans la photographie ci-jointe (fig. 4). Les contours de cette tumeur sont facilement délimitables. En bas, elles arrivent jusqu'au niveau de l'ombilic. Limites en haut: sixième côte, dans le prolongement de la ligne mammaire gauche. A la palpation, cette tumeur est de consistance dure, charnue, la surface est lisse et régulière, ses bords nets, mais par endroits irréguliers à cause des incisures qu'elle présente. Elle est peu mobile dans le sens latéral, mais pas du tout en haut et en bas. On dirait qu'elle est suspendue en haut et qu'elle se meut comme le pendule. Il n'y a pas de doute que cette tumeur, c'est la rate très hypertrophiée. Son grand axe est presque transversal.

Diagnostic clinique. — Splénomégalie égyptienne.

Opération le 15 novembre 1921. Incision médiane de l'apophyse xiphoïde jusqu'à l'ombilic, et de là une horizontale de la même longueur, vers le flanc gauche ; jusqu'à l'ouverture du péritoine, la seule chose à noter c'est la minceur des parois abdominales. A l'ouverture du ventre, pas d'ascite. La première viscère qui tombe sous nos yeux, c'est le grand épiploon mince, sous lequel on voit par transparence la rate, qui offre la forme que nous lui trouvions à l'examen clinique, ainsi qu'il est représenté dans la photographie ci-jointe. Nous repoussons l'épiploon en haut et à droite et nous plaçons des compresses pour isoler la rate et empêcher l'estomac et les intestins de sortir hors de l'abdomen. Avant de procéder à la splénectomie, nous procédons à un examen sommaire. La face externe de la rate qui, cliniquement, est devenue antérieure et qui correspond à la paroi abdominale antérieure, est lisse, régulière de couleur et de consistance normale, et elle n'offre que peu d'adhérences lâches avec le grand épiploon. Au doigt, on défait ces adhérences et on fait la ligature nécessaire sur ce point de l'épiploon. Nous parcourons la face antérieure de la rate et nous arrivons à son pôle supérieur sans rencontrer d'adhérences entre elles et la coupole diaphragmatique. Il en est de même en ce qui concerne son pôle inférieur avec le côlon correspondant. Empoignant la rate, nous tâchons de la faire descendre par des mouvements de va-et-vient.

Malheureusement, nous ne parvenons pas à l'amener à la plaie, parce qu'elle est fortement attachée à sa place. Par conséquent, la ligature typique des vaisseaux du hile séparément et l'exportation de la rate deviennent difficiles. Nous

sommes donc forcé de recourir à l'autre procédé d'hémostase, qui consiste à placer quatre grands clamps de chaque côté du hile. Ensuite, nous coupons les vaisseaux progressivement entre les clamps et nous plaçons au fur et à mesure des pinces Kocher pour être sûr de l'hémostase. La rate, ainsi séparée des vaisseaux de son hile, est enlevée facilement. Ligature des vaisseaux séparément au catgut. Il est à noter que le volume des vaisseaux spléniques atteint celui du petit doigt. Il faut ajouter que nous avons enlevé une petite partie de la queue du pancréas. Aussi bien avant qu'après l'exportation de la rate, nous avons remarqué au milieu du hile une petite tumeur du volume d'une noix, d'aspect et de consistance spléniques. Nous n'avons pas pu vérifier sa nature.

Après l'ablation de la rate, nous procédons à une revision rapide de la loge splénique, dans laquelle nous ne trouvons rien à noter, et à un examen sommaire des viscères voisins. L'estomac n'offre rien de particulier. Le foie, de

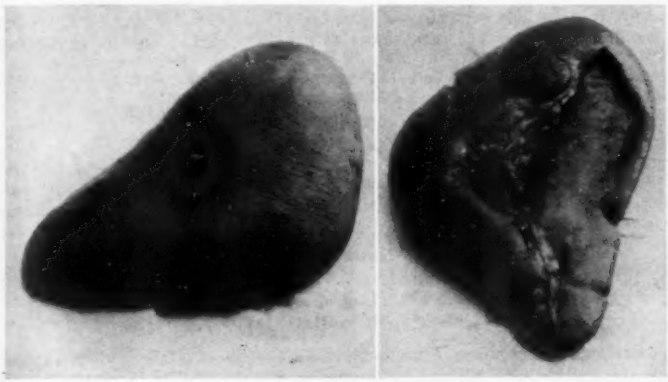

FIG. 5.
Aspect de la rate (malade de l'obs. I).

volume normal, offre l'aspect et la consistance d'un foie cirrhotique. Ce qui a particulièrement attiré notre attention, c'est l'existence sur la face concave du lobe gauche de taches blanches (comme des taches de cire blanche) ressemblant à celles que nous observons dans les infiltrations néoplasiques. Nous ne pouvons pas nous prononcer sur la nature et la signification de ces taches. Nous y plaçons des compresses pour drainer. Suture des parois pour la plupart en trois plans, péritoine et couches musculo-aponévrotiques au catgut et peau aux crins de Florence.

EXAMEN MACROSCOPIQUE. — Poids de la rate, 1250 grammes. Grand axe, 25 centimètres. Petit axe, 17 centimètres. Périmètre, 37 centimètres. Cette rate est, parmi les quatre autres que nous avons enlevées dans le service, celle qui est la moins altérée et qui se rapproche de l'état normal.

Voici le rapport de l'examen de la pulpe splénique fait par le docteur Crendiropoulo :

Frottis de la rate : pas de paludisme, ni kala-azar, ni autres parasites.

Polynucléaires neutrophiles	65,3 %
Polynucléaires éosinophiles	5 %
Lymphocytes petits et moyens.....	24,5 %
Grands mononucléaires	3,4 %
Formes de transition.....	1,8 %

Remarques pendant l'anesthésie. — Jusqu'aux premières manipulations sur la rate, l'anesthésie locale a suffi complètement ; dans la suite, nous avons dû avoir recours au chloroforme, mais la quantité nécessitée a été minime.

Diagnostic postopératoire. — Splénomégalie égyptienne.

Suites opératoires. — Léger shock le soir de l'opération, en disproportion avec la gravité de l'acte opératoire. Température, 37°8 ; pulsations, 85 ; respirations, 37.

Pendant la première semaine, la température ne dépasse pas 38°2, les pulsations ne dépassant pas 100. Etat local et général parfait, aucune complication.

Examen du sang le 17 novembre 1921 :

Globules blancs	32.000
Globules rouges	4.500.000
Hémoglobine	0,65
Valeur globulaire	0,72
Formule leucocytaire :	
Lymphocytes	13 %
Grands mononucléaires	1 %
Formes de transition.....	2 %
Polynucléaires neutrophiles	83 %
Polynucléaires éosinophiles	1 %

Du neuvième au onzième jour, nous enlevons de la plaie les compresses. Il s'écoule du liquide séro-hématique louche en abondance. De la matité à la base de l'hémithorax droit, aucune réaction péritonéale. La température oscille autour de 38° et les pulsations autour de 100.

Examen du sang le 24 novembre 1921 :

Globules blancs	27.000
Globules rouges	4.000.000
Hémoglobine	0,50
Valeur globulaire	0,62
Formule leucocytaire :	
Lymphocytes	13 %
Grands mononucléaires	1 %
Formes de transition.....	1 %
Polynucléaires neutrophiles	83 %
Polynucléaires éosinophiles	3 %
Polynucléaires basophiles	0,30 %

Le quatorzième jour, enlèvement des sutures. Réunion *per primam* de la plaie partout, excepté à l'endroit où nous avions placé les compresses de drainage.

Du quatorzième au vingtième jour, la température oscille toujours autour de 38° et la plaie suppure abondamment par la brèche restée après enlèvement des compresses. L'odeur de la sécrétion purulente rappelle l'odeur du pus hépatique. Nous plaçons des drains de caoutchouc et nous lavons la cavité au permanganate de potasse, qui fait disparaître l'odeur de la sécrétion et diminue sa quantité.

EXAMEN DU SANG le 2 décembre 1921 :

Globules blancs	10.000
Globules rouges	3.800.000
Hémoglobine	0,50
Valeur globulaire	0,66
Forme leucocytaire :	
Lymphocytes	29 %
Grands mononucléaires	2 %
Formes de transition.....	2 %
Polynucléaires neutrophiles	62 %
Polynucléaires éosinophiles	5 %
Polynucléaires basophiles	0,50 %

EXAMEN DES URINES le 2 décembre 1921. Albumine, traces. Sucre, 12 ‰. Urobiline très augmentée. Acétone, traces. Quelques leucocytes. Quelques globules rouges.

Du vingtième au trente-cinquième jour (jour de sortie de la malade), l'état de la plaie s'améliore notablement.

Le ventre est partout souple et indolore, sans la moindre réaction péritonéale. Cependant, la fièvre persiste et elle oscille entre 37°-38°5 et parfois 39° et les pulsations entre 80-100. On ne trouve rien du côté du thorax.

EXAMEN DES URINES le 10 décembre 1921. Albumine, 0,07 ‰. Sucre, traces. Urobiline augmentée. Acétone abondante. Rares cylindres hyalins.

Le trente-cinquième jour, la malade sort, malgré nos conseils, en état général assez bon. La plaie fistuleuse suppure médiocrement. Ce qui est difficile à expliquer, c'est la persistance de la fièvre et la douleur sous le rebord costal gauche. S'agit-il d'un foyer de suppuration ? Cependant, nous ne trouvons rien, objectivement, qui permette d'admettre une supposition pareille. Est-ce que la fièvre est due à la maladie elle-même, c'est-à-dire à la splénomégalie égyptienne ?

Pour des raisons extramédicales, elle a quitté notre hôpital pour entrer dans celui du Gouvernement, où elle sera soignée gratis. On a l'amabilité de nous donner les renseignements suivants : Elle y est restée quarante-deux jours. Pendant les trente premiers, la température ne dépassait que rarement 37°5. Le quatrième jour de son entrée, on enlève les drains de caoutchouc et on fait des pansements journaliers. Le trente et unième jour, subitement et sans cause apparente, température à 40°. Pendant huit jours consécutifs, elle oscille entre 38° et 40° ; elle est transférée dans le pavillon d'isolement, où elle est soignée pour son érysipèle. Après une apyrexie de quatre jours, elle sort de l'hôpital du Gouvernement pour rentrer dans son village, complètement guérie. Malheureusement, nous n'avons pas de ses nouvelles depuis lors.

PROTOCOLE DE L'EXAMEN ANATOMO-PATHOLOGIQUE. DESCRIPTION MACROSCOPIQUE. — Contrairement aux autres rates, la surface de cet organe est grossièrement

ridée, sauf sur un pôle, où elle est assez lisse. La capsule est à peine épaissie, avec, par places, quelques adhérences.

A une place, on voit une tache brune qui, au sulfure d'ammonium, ne se colore pas en noir. A la coupe, la capsule est également mince. Les trabécules sont de grandeur normale, les follicules à peine visibles. A la coupe, on voit de petits foyers brun foncé, nettement circonscrits, ou des foyers ardoisés disséminés ; ces foyers sont de la taille d'une tête d'épingle à celle d'une lentille. Au centre de ces foyers se trouve souvent la lumière d'un vaisseau se présentant comme tache brun foncé. Dans le voisinage de ces foyers, la pulpe de la rate a une coloration brun verdâtre. Avec le sulfure d'ammonium, les foyers mentionnés ressortent comme points nettement circonscrits, qui ne sont pas toujours arrondis, mais le plus souvent montrent une forme irrégulièrement allongée, à bords dentelés. Le reste de la pulpe prend une teinte verdâtre avec le sulfure d'ammonium.

Au microscope, la capsule est mince, les trabécules en partie élargies, en parties amincies. Dans ces dernières, il y a, par places, des lymphocytes qui dissocient les fibres élastiques et dilatent les interstices. Rarement les follicules contiennent un petit centre germinatif, ils ne sont pas augmentés en taille ni en nombre. Les nodules lymphatiques touchent aux trabécules élargies. Le tissu élastique disparaît tout à fait à ces endroits, où il y a des foyers fibreux dans les trabécules. En regardant la pulpe, on voit les lumières largement béantes des veines capillaires. Une quantité de ces vaisseaux sont vides, d'autres contiennent des cellules lymphoïdes ou des cellules à noyaux gros et clairs, pas très riches en chromatine et à protoplasme large. On peut bien distinguer, à côté de ces cellules rondes, des cellules endothéliales qui se détachent de la face intérieure des veines ou qui restent fixées à la face intérieure et proéminent dans la lumière. Dans la coloration de Giemsa, on voit que quelques-unes des cellules situées dans la lumière du vaisseau sont des polynucléaires éosinophiles. On ne peut plus bien identifier les autres. Dans la pulpe, le réticulum est, par places, épaissi et s'est transformé en minces faisceaux de tissu conjonctif se fusionnant un peu à la périphérie des follicules lymphatiques voisins. Par places se trouvent des foyers fibreux, déjà macroscopiquement décrits, localisés principalement dans les trabécules, mais se confondant souvent avec les follicules. En général, le tissu conjonctif est médiocrement riche en noyaux ; en quelques endroits, les cellules conjonctives sont tuméfiées, munies d'un noyau un peu vésiculaire. Parfois, entre les faisceaux collagènes, se trouvent quelques lymphocytes. Quelques rares foyers montrent une image rappelant par sa pauvreté en noyaux et l'aspect homogène des trabécules colorés en rose avec l'éosine, celle de la dégénérescence amyloïde et hyaline. Dans les préparations colorées au Van Gieson, les foyers sont fortement colorés en rouge et se composent de trabécules rouges situées dans un filet de fibres rouges et collagènes. En outre, on trouve des filaments ou de petites trabécules colorées en brun noirâtre, et enfin des cellules géantes dont le protoplasme apparaît en brun clair. Dans un champ de vue, on voit au fort grossissement jusqu'à dix de ces cellules géantes, avec un groupement diffus des noyaux. On est frappé de voir si fréquemment des inclusions dans ces cellules géantes. Quelques particules sont, dans les préparations de Van Gieson, colorées entièrement en noir et se révèlent au fort grossissement (immersion) comme des formations sphériques qui sont entourées et délimitées par une capsule nette. Entre la membrane noire et le centre se trouve un espace clair. Dans le tissu conjonctif se trouvent plus loin des formations tubulaires qui apparaissent en gris, tandis que les

corpuscules situés dans les cellules géantes sont plutôt noirs. Dans les préparations à l'hématoxyline, ces inclusions se remarquent également comme formations noires.

Coloration de fer (Turnbull) : le tissu conjonctif est en partie coloré en bleu. On y trouve de nouveau des filaments bleus à contours nets et de largeur différente, et en outre des formations sphériques plus grandes bleu clair ou foncé, en partie très volumineuses. Par places, dans une masse homogène, on distingue des filaments cylindriques souvent segmentés, parfois septés et montrant un renflement sphérique. Ces filaments traversent le tissu conjonctif en direction presque parallèle ou forment des filets. Les filaments ne sont pas trouvés en dehors des foyers. Dans la coloration d'élastine, les éléments sont teintés en rouge par le carmin, la coque paraît jaunâtre, le contenu rouge. L'intima des vaisseaux montre une augmentation du tissu conjonctif entre lequel il y a plusieurs fibres élastiques, l'endothélium manque en général. Comme dans le cas précédent, on remarque en dehors de l'intima une zone bleue homogène qui n'entoure pas tout à fait les grands vaisseaux, mais qui est circulaire au niveau des petits. Le grand vaisseau qui se trouve dans chaque foyer a de nouveau, en coupe transversale, la forme d'un arc, avec la même distribution des parties sidériques et non sidériques de l'anneau homogène. Dans toutes les coupes examinées, les vaisseaux sont perméables et montrent une paroi intacte. Le tissu fondamental de la pulpe est augmenté sous forme de minces traînées de tissu conjonctif. Seulement, à leur périphérie, les foyers fibreux contiennent des fibres élastiques. Comme dans les autres cas, les follicules sont intimement fixées aux trabécules. On ne trouve nulle part de graisse (au scharlach).

Obs. II. — Mahmoud G... (registre n° 81321), âgé de seize ans, entre dans notre service le 21 avril 1928.

ANTÉCÉDENTS HÉRÉDITAIRES ET PERSONNELS : rien à noter.

Il est très difficile, sinon parfois impossible, d'obtenir de renseignements précis de la part des fellahs (paysans).

MALADIE ACTUELLE. — Depuis plus de quatre ans, augmentation graduelle du volume du ventre, ce qui ne gênait pas beaucoup le malade et ne l'empêchait pas de travailler.

Depuis cinq mois, fièvre vespérale quotidienne avec frissons et sueurs et en même temps diarrhée (cinq, six selles par vingt-quatre heures). Malgré les différents traitements auxquels il s'est soumis, les phénomènes plus haut mentionnés n'ont pas rétrocédé. Sensation de faiblesse qui s'accentuait de jour en jour. Pendant les deux dernières semaines, la diarrhée a gagné en intensité, dix selles par nyctémère contenant du sang.

ETAT DU MALADE *à son entrée dans le service.* — Franchement mauvais, cachectique, ainsi qu'on le voit bien dans les photographies ci-contre. Taille presque normale. Facies nettement cachectique. Muqueuses anémiées. Langue humide et saburrale. Squelette bien développé. Musculature grêle, très atrophiée. Tissu cellulo-adipeux, minime; maigreur très prononcée. Cœur repoussé à droite et en haut; on sent battre la pointe à un travers de doigt en dehors du bord gauche du sternum. Pouls bon, bat à 90 à la minute. Poumons : du côté droit, matité de la base qui remonte jusqu'à l'angle de l'omoplate; du côté gauche, la matité atteint le huitième espace intercostal dans le prolongement de l'angle

inférieur de l'omoplate. Abolition du murmure vésiculaire. Foie et rate (voir région malade). Organes génitaux et membres, rien à noter. Miction normale. Défécation : diarrhée et selles dysentériques.

RÉGION MALADE : *foie, rate.* — L'abdomen proémine nettement, surtout au-

FIG. 6. FIG. 7.

Projection de la rate (malade de l'obs. II).

dessus de l'ombilic. Cette proéminence est due à l'augmentation énorme de la rate et en partie du foie.

Rate. — Elle occupe la plus grande partie de la moitié gauche de l'abdomen. A la palpation, nous ne trouvons aucune irrégularité sur sa face antéro-externe, qui est lisse et unie et bien palpable à travers les parois abdominales très amincies. Les lèvres sont régulières, mousses, et elles présentent l'encoche habi-

tuelle qu'on voit très bien dans les photographies ci-contre. A la pression, elle n'est pas douloureuse, elle est mobile en avant et en arrière, en dedans et en dehors, mais pas en haut et en bas. Cette mobilité permet d'exclure la périsplénite, du moins d'un degré prononcé. Les limites supérieures de la rate atteignent la huitième côte dans le prolongement de la ligne axillaire gauche. En arrière, elles atteignent presque le huitième espace intercostal, à deux travers de doigt sous l'angle de l'omoplate. Limites inférieures : dans la fosse iliaque gauche, ainsi qu'on le voit dans la photographie ci-contre. Le grand axe de la rate mesure 26 centimètres du pôle supérieur au rebord costal, et 16 centimètres du rebord costal au pôle inférieur (voir fig. 6 et 7).

Foie. — Il est également considérablement augmenté de volume, et il occupe tout l'épigastre et le quadrant droit supérieur de l'abdomen. La partie du foie située sous le rebord costal, accessible à l'exploration manuelle à travers les parois minces et flasques, ainsi que nous venons de le noter à propos de la rate, offre une surface lisse et unie légèrement convexe et des bords nettement délimitables et tranchants, c'est-à-dire le contraire des bords spléniques. Le foie est immobile et indolore à la pression. Limites supérieures : quatrième espace intercostal dans le prolongement de la ligne mammaire, cinquième espace intercostal dans le prolongement de la ligne axillaire antérieure. En arrière, la matité du foie atteint l'angle inférieur de l'omoplate. Limites inférieures ; dans le prolongement de l'apophyse xiphoïde, 13 centimètres; dans celui de la ligne mammaire, 11 centimètres; et dans celui de l'axillaire antérieure, 6 centimètres. La distance de la limite supérieure à la limite inférieure dans le prolongement de la ligne mammaire mesure 22 centimètres.

Le jour de son entrée : température 37°8, pulsations 113, respiration 24, huit selles diarrhéiques sanguinolentes et polyparasitaires. On y trouve (Mme Panayotatou) des œufs d'ascaris lumbricoïdes très nombreux, des amibes, mais pas de distomes.

L'examen des urines (M. Varoutsos, chimiste) constate 0,15 ‰ d'albumine, sucre néant, de l'urobiline, quelques globules de pus et quelques érythrocytes, des cylindres hyalins et granuleux.

L'examen du sang (Mme Panayotatou) donne les chiffres suivants :

Globules blancs	12.300
Globules rouges	3.200.000
Hémoglobine	0,40 %
Valeur globulaire	0,60 %

Formule leucocytaire :

Lymphocytes	28 %
Forme de transition	4 %
Polynucléaires neutrophiles	68 %

Examen du sang pour azotémie (Varoutsos), pratiqué deux fois, donne deux fois le même chiffre : 0,72 ‰, et pour cholestérinémie le chiffre de 1,55 ‰.

Deuxième jour de l'hospitalisation, température 37°3-38°3, pulsations 110-115, respiration 24, huit selles également sanguinolentes. Traitement cardiotonique.

Troisième jour, température 37°7-38°5, pulsations 110-115, respiration 24-26, urines 600 centimètres cubes, cinq selles moins sanguinolentes que les jours précédents.

Examen des selles (docteur ès sciences G. Petridis). Il a été constaté : 1° de nombreuses amibes de dysenterie; 2° d'œufs d'ascaris lumbricoïdes; 3° de trichomonas hominis.

Quatrième jour, température 36°6-38°9, pulsations 84-86, respiration 24, urines 800 centimètres cubes, trois selles moins sanguinolentes que la veille. Etat général cachectique le même.

Cinquième jour : température 37°8-38, pulsations 100, respiration 36, urines 900 centimètres cubes, huit selles également dysentériques. Traitement cardiotonique, le même.

Nouvel examen de selles (G. Petridis). Il a été constaté : 1° des globules blancs en abondance; 2° de nombreux globules rouges; 3° du mucus abondant; 4° des œufs de distomum hematobium; 5° de nombreuses amibes de dysenterie (type histolytica); 6° de trichromonas hominis; 7° d'œufs d'ascaris lumbricoïdes.

Sixième jour, status *idem*. Température 36°9-37°8, pulsations 85-98, respiration 24-28, urines 750 centimètres cubes, trois selles sanguinlentes. Traitement cardiotonique, le même; un litre de sérum glucosé.

A partir du septième jour, les selles, tout en étant diarrhéiques, ne contiennent plus de sang. La température, pendant dix jours, oscille entre 36°5-38°, qu'elle dépasse rarement, les pulsations entre 90-95, les respirations entre 21-32 et les urines entre 800-1200 centimètres cubes, pour atteindre une seule fois 1900 centimètres cubes. Les selles, en moyenne trois ou quatre pour vingt-quatre heures, sont diarrhéiques, mais non pas sanguinolentes. Traitement cardiotonique consistant en injections quotidiennes d'huile camphrée et de sérum glucosé tous les deux jours. Nous instituons en même temps le traitement spécifique au stovarsol, deux tablettes par jour à partir du huitième jour jusqu'au vingt-cinquième jour de l'hospitalisation. Injection d'émétine du onzième au seizième jour, dix ampoules de 0 gr. 03 d'émétine Wellcome.

Pendant ce temps, la rate a nettement diminué de volume; il n'en a pas été de même du foie. L'état général s'est amélioré également. Cette amélioration est due au traitement médicamenteux spécifique à l'émétine et au stovarsol, associé au régime et au repos absolu.

Entre temps, nous faisons faire un examen (6 mai) du sang (G. Petridis) dont voici le résultat :

Hémoglobine par le Sahli	36 %
Globules rouges	2.440.000
Globules blancs	6.025
Valeur globulaire	0,92 %

Formule leucocytaire

Lymphocytes	15,5 %
Gros mononucléaires	1 %
Forme de transition	2 %
Polynucléaires neutrophiles	80,5 %
Eosinophiles	1 %

L'examen des urines (G. Petridis), pratiqué le 30 avril et le 8 mai, donne une densité de 1011 et 1012, albumine 0,28‰ la première et 0,16‰ la seconde, glucose néant, pigments biliaires néant. Urobiline néant, leucocytes polynucléaires nombreux, hématies également nombreuses, de rares œufs de distomum hematobium la première fois, de cylindres hyalins et granuleux la deuxième fois.

A partir du dix-huitième jour jusqu'à la mort, survenue le vingt-huitième jour de l'hospitalisation, la température est restée constamment au-dessous de 37°, les pulsations ont oscillé entre 85-95, les respirations entre 20-28, et les urines autour du litre. Pendant ce temps, aussi bien la rate que le foie ont

présenté une légère diminution de volume qui doit être attribuée à l'association du traitement à l'émétine — 0 gr. 03 d'émétine Wellcome par jour du vingt-troisième au vingt-septième jour d'hospitalisation — au régime et au repos absolu. Cependant l'état général continue à être cachectique, de sorte que l'opération est formellement contre-indiquée, pour le moment du moins.

Huit jours avant la mort, nouvel examen des urines (G. Petridis), albumine 0,10 ‰, glucose néant, pigments biliaires néant, urobiline normale, peu de globules de pus, de rares hématies, cylindres hyalins assez nombreux, cylindres granuleux.

L'examen des selles, pratiqué à la même date le 11 mai (G. Petridis), donne les résultats suivants : la réaction est fortement alcaline. Il n'a pas été constaté d'amibes de dysenterie, ni d'œufs de bilharzia, ni d'œufs d'ascaris. Présence de peu de globules blancs et peu de mucus. Pas de globules rouges.

Mort en pleine cachexie le 18 mai, qui est le vingt-huitième jour de l'hospitalisation. Peu d'heures avant la mort, la température est montée à 38°5, les pulsations à 145, les respirations à 30 et les urines des dernières vingt-quatre heures ont atteint les deux litres.

Comme l'autopsie complète a été impossible pour des raisons extramédicales, nous avons dû nous contenter d'une petite incision de la paroi abdominale à travers laquelle nous avons excisé un morceau de la rate, un autre du foie et un troisième du grand épiploon.

Voici le protocole de l'examen histologique que nous devons à l'amabilité de notre cher maître et ami, M. le professeur Askanazy, de Genève, envers qui nous saisissons l'occasion d'exprimer encore une fois nos vifs remerciements pour sa précieuse collaboration.

Trois tissus ont été étudiés. I. Fragment de rate : capsule lisse, à la coupe : tissu gris rosé. On distingue quelques petits points blancs sur le fond, autrement tout à fait homogène.

II. Foie : au niveau de la séreuse, on distingue des plaques et des lignes blanchâtres, des petits enfoncements de la surface. A la coupe : on remarque au milieu du tissu brun hépatique des traînées blanchâtres qui contiennent des veines et qui atteignent par places une épaisseur de plus d'un centimètre. Ces traînées suivent apparemment les ramifications de la veine porte. A la coupe transversale, ces foyers se présentent parfois sous forme de noyaux circonscrits blanchâtres, volume d'un pois.

III. Grand épiploon montrant une membrane transparente, pauvre en graisse, avec de petits granules jaune brunâtre, apparemment appartenant à du tissu adipeux.

I. *Rate.* — La capsule fibreuse, sans montrer une modification appréciable de sa structure, est légèrement épaissie, par endroits d'épaisseur doublée ou triplée. L'épaississement est surtout marqué au point d'insertion des trabécules, qui sont en grande partie bien élargies. Quelques-unes seulement ont gardé leurs anciennes dimensions et leurs richesses en fibres élastiques, tandis que la majorité s'est transformée en trabécules trapues et contenant des foyers sidérofibreux, plus ou moins longs et plus ou moins volumineux. Ces foyers, caractérisés par des dépôts ferrugineux, se voient nombreux dans toutes les coupes; on peut en compter jusqu'à douze et plus dans une coupe de 15 à 20 millimètres. Dans les coupes peu ou non colorées par des colorants artificiels, on distingue dans ces foyers fibreux des granulations réfringentes, petites et grosses, de teinte brune plus ou moins foncée, du caractère d'hémosidérine; ensuite, des

trabécules réfringentes, d'éclat presque métallique, hyalines, raides, presque incolores ou colorées en jaune clair. Dans certains foyers, quelques-unes de ces bandes, colorées en brun, font voir un centre clair et un contour extérieur double, ressemblant à des filaments de champignons et se terminant même par un gonflement terminal plus ou moins large. Le fil peut passer dans une véritable petite cloche, comme une columelle. Ces formations peuvent s'observer coupées isolément et présenter une sorte de membrane autour d'un contenu homogène ou une espèce de lamellation concentrique. Dans les coupes colorées avec l'hématoxyline, la plupart de ces formations, quasi mordancées par le fer, se colorent en bleu foncé, mais une autre partie reste brun foncé ou jaune légèrement verdâtre. En même temps, on constate que, dans la paroi des artérioles trabéculaires, presque toujours engagées dans ces foyers, il existe également des fibres et des bandes bleu foncé. Elles frappent déjà l'attention dans des coupes non colorées par leur vif éclat. Dans des coupes traitées avec les réactions de fer, tous ces éléments donnent une réaction positive se colorant en bleu foncé par le ferro-cyanure de potasse et HCl et par la méthode de Turnbull. Mais, d'après cette dernière méthode, le nombre des filaments larges et minces ressemblant à des champignons, apparemment creux au milieu et à contour double. est beaucoup plus grand, ainsi que le nombre des boules bleues. Nous savons (Askanazy et Bamatter) actuellement que cet excès est dû à un produit artificiel provoqué par les réactifs de Turnbull sur le fer ionisé. Si l'on applique aux préparations non colorées le molybdénate d'ammonium et acide nitrique, on révèle dans ces foyers l'existence de phosphate de fer. En dehors de ces foyers fibro-sidériques, il n'y a que rarement, par ci par là, une cellule de réticulum de la pulpe qui contient de l'hémosidérine.

Dans les coupes colorées au Van Gieson, les trabécules incrustées par le fer se coloraient en noir, ainsi que les parties intéressées des parois artérielles. Ces dernières présentaient les modifications ferriques seulement du côté des foyers, tandis que la partie d'en face, moins incurvée, n'en contenait pas. Mais cette partie n'est pas normale non plus, parce qu'elle paraît hyaline, dépourvue de fibres musculaires et ne fait voir que les noyaux de l'intima.

Quant aux follicules lymphatiques, ils sont d'un nombre et d'un volume inégaux dans les parties différentes de la rate : par places rares et petits, par places plus serrés et plus grands, mais sans centres germinatifs. Dans la pulpe, qui par son étendue contribue essentiellement à l'augmentation de la rate, on remarque de suite les fentes béantes des veines capillaires. La lumière de ces sinus est souvent vide et les noyaux des cellules endothéliales de leur paroi s'avancent un peu dans leur lumière.

Dans d'autres veines capillaires, il y a un contenu où l'on distingue entre les globules rouges peu de leucocytes et un certain nombre de cellules à noyaux arrondis. En partie, elles correspondent aux cellules endothéliales desquamées (en partie après la mort ?) ; en partie, elles présentent la forme de lymphocytes, ou plus rarement de cellules plasmatiques avec un ou plusieurs noyaux du type d'une roue. Il s'y trouve encore des cellules plus grandes à noyau rond. Ce sont surtout les grandes cellules à noyau clair, vésiculaire, endothélial, qui contiennent des granulations de pigment noir. Parfois, ces cellules ont phagocyté un élément lymphoïde. Quelques-unes des cellules endothéliales desquamées paraissent altérées, leur protoplasme est tuméfié ou hyalinisé, le noyau très pâle. Nous avons rencontré dans les veines capillaires en tout deux mégakaryocytes à noyaux jeunes. Par places, hyperémie dans la pulpe. Le réticulum de la pulpe est peu modifié. Les cordons spléniques ne semblent pas renfermer

des éléments particuliers. Cependant, dans plusieurs coupes, nous avons remarqué un petit nodule qui était nécrosé et contenait au milieu des débris nucléaires. Enfin, un de ces nodules correspondait nettement à un tubercule à cellules géantes de Langhans et à centre caséifié. La coloration des bacilles de Koch ne donna pas de résultats positifs, ce qui s'explique bien, vu le petit nombre des nodules qui se voyaient au microscope. Nulle part, nous n'avons observé des œufs parasitaires.

III. *Foie.* — Les coupes du foie montrent par endroits de longues traînées fibreuses qui traversent l'organe et qui s'insèrent à la surface, à la capsule bien épaissie du foie. Les larges épaississements de la séreuse hépatique montrent souvent la même structure que les traînées fibreuses dans le parenchyme, ce qui est compréhensible parce qu'aux deux endroits on rencontre bon nombre d'œufs de schistosomum Mansoni. On ne reconnaît pas leur capsule teintée en brun par l'éperon latéral, par la coloration en rouge des gouttelettes graisseuses dans l'embryon coloré avec le méthode de Scharlachrot; beaucoup d'œufs sont ratatinés et enveloppés par une cellule géante. Mais ces cellules géantes peuvent se trouver encore à l'intérieur de la coque. Le tissu fibreux néoformé fait voir partout une quantité considérable de petites veines néoformées. Quelquefois, les œufs sont déposés très près de ces petites veines. Dans le tissu fibreux proliféré, il y a en outre des canalicules biliaires néoformées, ainsi que des groupes de lymphocytes en amas plus ou moins serrés. Dans les traînées fibreuses, on rencontre en outre une certaine quantité d'artères à parois épaissies. C'est surtout l'intima qui montre un épaississement, mais la musculature aussi peut faire voir une hypertrophie : dans les coupes colorées au Scharlachrot, on est surtout frappé par les quantités de gouttelettes graisseuses qui infiltrent les parois épaissies des artérioles, de sorte que ces vaisseaux montrent des caractères de l'artériosclérose. Des gouttelettes graisseuses se font en outre remarquer dans les épithéliums des canalicules biliaires, ainsi que dans certaines cellules conjonctives, surtout au voisinage des œufs. Par contre, les cellules hépatiques sont libres de gouttelettes graisseuses. On constate en outre dans les coupes des granulations pigmentaires en noir soit dans les cellules de Kuppffer, soit dans les cellules du tissu conjonctif, et plus rarement dans les leucocytes au milieu des vaisseaux sanguins. Cependant, il est très probable que la conservation en formaline soit pour quelque chose dans cette pigmentation noire. Il faut encore noter la présence des masses de mastzellen au milieu des proliférations fibreuses. En dehors de ces grandes traînées fibreuses, qui contiennent du reste par endroits des fibres élastiques néoformées, il y a une légère prolifération de ce tissu conjonctif dans différents espaces de Kiernan. C'est ainsi que quelques îlots de cellules hépatiques peuvent être séquestrées d'avec le tissu hépatique ambiant. Dans d'autres parties, les traînées fibreuses entourent des groupes des anciens lobules hépatiques. On peut dire que rarement les espaces de Kiernan ont gardé leur dimension normale et leur aspect ordinaire; à l'intérieur des lobules hépatiques, les capillaires sanguins sont souvent dilatés. Il faut enfin remarquer que les fibres de charpente (Gitterfasern) sont assez souvent un peu augmentées et particulièrement dans les zones périphériques des lobules. La coloration de Best ne révèle pas la présence de glycogène d'une façon nette. La coloration de fer donne des résultats négatifs.

III. *Epiploon.* — Dans les coupes, on constate au milieu du tissu fibro-adipeux de l'épiploon où les cellules adipeuses du reste sont bien atrophiées, par ci par là, la présence de nodules et de foyers inflammatoires minces, allongés le long des vaisseaux. Ces derniers foyers font voir autour des vais-

seaux à endothélium tuméfié des manchons cellulaires formés par des cellules allongées périvasculaires et par une certaine quantité de leucocytes polynucléaires. En général, les lobules graisseux atrophiés contiennent une certaine quantité de lymphocytes disséminés.

L'épithélium péritonéal de la surface est quelquefois tuméfié, renferme par places des noyaux plus volumineux et parfois même des cellules à plusieurs noyaux. Comme il a été dit plus haut, il y a en outre plus rarement des nodules arrondis qui se composent de cellules variées, il y a d'un côté des cellules à protoplasme plus abondant que l'on peut qualifier comme cellules épithélioïdes et, en outre, un nombre plus ou moins grand de lymphocytes. On réussit même à trouver dans ces nodules des cellules géantes de Langhans, de sorte que l'image des tubercules classiques est parfaite. Ajoutons enfin que l'on n'a pu trouver des bacilles de Koch dans ces nodules, comme on n'a pas constaté des œufs parasitaires dans le grand épiploon. Or, vu le fait qu'il y a des tubercules suspects dans la rate, il est probable que ce cas de schistosomiasis est compliqué par une tuberculose récente.

RECUEIL DE FAITS

CONSIDÉRATIONS EMBRYOLOGIQUES A PROPOS D'UNE ANOMALIE DE LA VEINE CAVE SUPÉRIEURE

par

J.-J. DESSAINT

(Travail de l'Ecole Pratique d'Anatomie de la Faculté de Paris.)

Je rapporte ici un nouveau cas d'anomalie du système cave inférieur. Il est essentiellement représenté par une disposition gauche de la veine cave inférieure. Certains affluents ajoutent à son intérêt, par leur disposition ou leur volume.

Elle naît sur le flanc gauche de la quatrième vertèbre lombaire, par la confluence des deux veines iliaques primitives; la veine gauche est très large, débordant en dedans et en dehors l'artère homonyme. La veine droite est nettement en dedans de son artère, séparée d'elle par un court espace; elle reçoit des affluents sacrés, latéraux et médians. La zone de confluence veineuse est strictement située sur le disque L^4-L^5, et elle fait une très forte saillie en avant.

Tandis que l'aorte reste sensiblement médiane, la veine cave est appliquée sur le flanc gauche de la colonne. Vue de face, elle est beaucoup plus étroite que vue par la gauche.

Dès L^3, elle commence son mouvement en avant et à droite, et se moule plus exactement sur l'aorte. Son bord antérieur et droit empiète déjà sur le gros tronc artériel, dès le bord inférieur de L^2. Il continuera son trajet oblique et quittera le bord droit de l'aorte au niveau du disque L^3-L^2. Mais si son bord inférieur croise obliquement, en écharpe, tout le corps de L^2, son bord supérieur, au contraire, tend plus vers l'horizontale, et recouvre l'aorte sensiblement au milieu de L^2.

La veine cave forme là une saillie très forte, en avant du plan vertébro-aortique : elle y est parvenue de façon assez progressive, comme si elle avait roulé sur son flanc droit pour arriver à passer sur l'aorte. Elle en redescend

assez brusquement, plongeant, pour ainsi dire, le long du flanc de L^1, vers le rein droit. Elle se redresse alors pour s'accoler à la face postérieure du foie.

Son trajet, passé ce point, ne présente plus rien d'anormal.

Elle suit donc un parcours en spirale autour de l'aorte. Elle est successivement :

— nettement saillante, bien que rétro-artérielle, au niveau de son origine devant L^4;

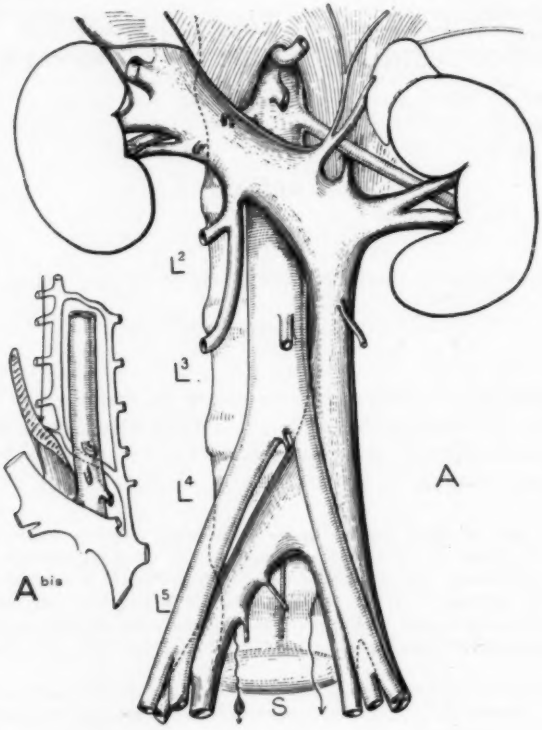

Fig. A. — *La veine cave vue de face.*

Fig. A *bis.* — *La partie basse du système des azygos.*

— très postérieure le long de L^3-L^5;

— remarquablement proéminente et préaortique au disque L^1-L^2;

— très postérieure sur les côtés du disque D^{12}-L^1.

Les rapports qu'elle contracte avec les branches de l'aorte sont les suivants: Elle est à un bon centimètre au-dessous de la naissance de la mésentérique

supérieure, qui s'appliquera par la suite sur elle, derrière le pancréas. Notons, en passant, qu'elle est recouverte par l'angle duodéno-jéjunal, et que le mésentère ne la croise pas.

L'artère mésentérique inférieure naît devant le disque L^2-L^3, l'hémorroïdale

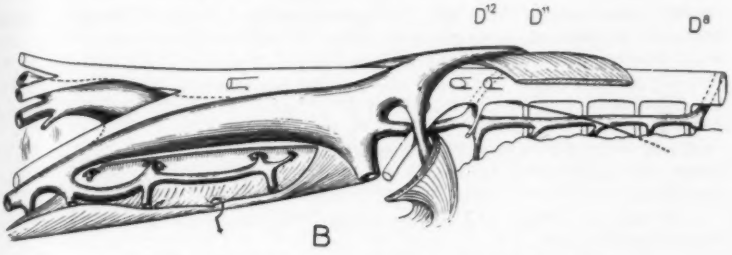

FIG. B. — *La veine cave vue par son profil gauche.*

supérieure surcroise le confluent des veines iliaques primitives : les branches coliques et sigmoïdiennes surcroisent le tronc cave lui-même.

L'artère rénale gauche est nettement sus-jacente à la veine cave, qui surcroisera par contre très obliquement, au niveau du flanc de L^1, l'artère rénale droite. Les deux artères rénales sont nées, d'ailleurs, au même niveau, un peu au-dessous du disque D^{12}-L^1.

L'artère rénale gauche, plus oblique que la droite, gagne le hile d'un rein

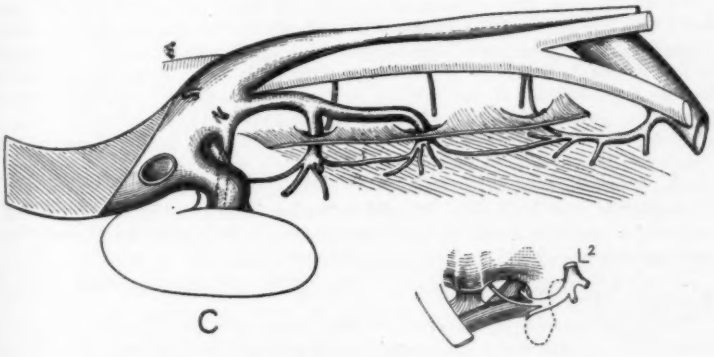

FIG. C. — *La veine cave sous son profil droit.*

assez irrégulier quant à son aspect et nettement plus bas que le droit. Son pôle inférieur est au niveau du disque L^3-L^5; le supérieur est face au disque D^{12}-L^1. Sur le cadavre, où la veine est aplatie et flasque, le pôle inférieur est très proche de ce vaisseau.

Le rein droit dépasse à peine le disque L^1-L^2, par son pôle inférieur, qui n'est qu'ébauché. Son pôle supérieur est nettement rétrocave par une grande partie de son bord interne.

La veine cave, que nous venons de décrire, recevait un certain nombre d'affluents.

Nous signalerons d'abord une très grosse veine lombaire gauche, à trajet nettement descendant, et gagnant la veine iliaque primitive gauche très près de sa terminaison. Elle recevait elle-même, par son côté droit, de très petits rameaux prévertébraux, et par son côté gauche, des veines lombaires. Son origine se perdait dans le psoas, sur le flanc de L^2, sans qu'on pût trouver là trace d'anastomose.

Du côté droit, nous rencontrons une veine semblable, mais de moindre importance; elle se continue, par contre, en s'anastomosant avec un tronc supérieur ascendant.

Au niveau du disque L^2-L^3, nous notons l'arrivée d'une veine spermatique interne gauche.

Là où la veine cave se coude pour passer à droite, un triple confluent, très important, apparaît, à cheval sur le niveau du disque L^1-L^2.

De bas en haut et de gauche à droite, il est formé par :

a) la veine rénale gauche, transversale, et composée de deux très gros troncs préartériels;

b) la racine de la petite azygos, assez grosse, et qui passera au travers des fibres du diaphragme presque de suite, avant de sous-croiser, dans son trajet vertical, l'artère rénale gauche;

c) Une très grosse veine capsulaire gauche, recevant d'ailleurs un bouquet de rameaux diaphragmatiques inférieurs, dont un au moins, très long, vient de la partie antéro-latérale de l'abdomen.

Dès que la veine cave a surcroisé l'aorte, elle reçoit, par son bord inférieur et droit, une très grosse veine lombaire ascendante droite. Si nous suivons celle-ci jusqu'à ses origines, nous voyons qu'elle longe le flanc de L^2, tout contre la face droite de l'aorte, et s'épanouit sur les côtés de L^3, après avoir donné un très gros rameau sur le flanc de L^2; ce rameau, comme la veine dans laquelle il se jette, passe d'abord sous les arcades du psoas, correspondant au corps de L^2 et L^3, avant de s'épanouir dans l'épaisseur du muscle. Ces deux branches s'anastomosent non seulement entre elles, mais encore avec la veine descendante signalée comme affluent de la veine iliaque primitive droite; par contre, le rameau le plus haut situé se perd entre les faisceaux ligamenteux unissant le premier costoïde lombaire, la douzième côte et le disque D^{12}-L^1, immédiatement au-dessous de celui-ci et sans s'anastomoser.

La veine cave reçoit ensuite la veine spermatique interne droite, une veine diaphragmatique inférieure.

Un peu au-dessous du disque D^{12}-L^1, deux veines transversales gagnent le tronc cave : c'est le confluent rénal droit, décalé, par conséquent, de la hauteur d'un corps vertébral par rapport au confluent gauche.

Une veine, très grosse, à convexité inférieure légère, est préartérielle, tandis que l'autre veine, plus courte, rétro-artérielle, gagne la veine cave très près du confluent de la veine lombaire ascendante.

Enfin, par sa face antérieure, la veine cave émet un tronc assez gros qui plonge presque immédiatement dans le foie, et se jette rapidement, à l'intérieur même de la glande, dans une veine sus-hépatique.

Si nous passons maintenant au système azygos, nous ferons les constatations suivantes :

Le canal vertical, venu du confluent rénal gauche, se divise en deux sur le flanc de D^{12}, dès qu'il a perforé le diaphragme :

a) Un rameau ascendant continue son trajet latérovertébral, surcroisant les artères intercostales (sauf la 12e, préveineuse), surcroisé par le cordon sympathique gauche ; il reçoit, chemin faisant, cinq rameaux veineux intercostaux gauches et passe sur le flanc droit de la colonne, au niveau de D^8, par un trajet transversal, rétroaortique ;

b) Un rameau oblique croise, derrière l'aorte, la colonne vertébrale devant D^{12} et monte sur le flanc droit de la colonne, pour confluer avec le rameau gauche au niveau de D^8 ; il reçoit, lui aussi, cinq rameaux veineux intercostaux ; on ne constate, à l'origine de son trajet vertical, qu'un petit ramuscule qui se perd sur la face supérieure du diaphragme, sans trace d'anastomoses.



FIG. 1.

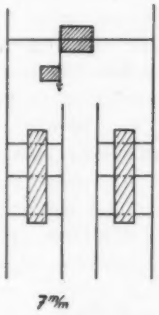

FIG. 2.

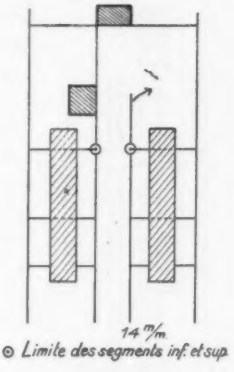

FIG. 2 *bis*.

Après la description de cette anomalie, nous tenterons de l'expliquer à la lumière des travaux les plus récents, puis de la classer, enfin d'en tirer toutes déductions chirurgicales qui nous sembleront utiles.

Nous rappellerons d'abord très brièvement les différents stades par lesquels passe la circulation veineuse abdominale avant d'en arriver à la veine cave inférieure, telle qu'on la rencontre dans la très grande majorité des cas chez l'adulte :

Premier stade (fig. 1). — La circulation vitello-ombilicale.

Les deux veines cardinales postérieures, paires, symétriques, aboutissant de chaque côté aux canaux de Cuvier.

Deuxième stade (fig. 2). — Apparition des deux veines subcardinales.

Elles sont plus ventrales que les veines cardinales ; les deux systèmes encadrent, en avant et en arrière, le mésonéphros.

Du côté droit, la subcardinale va de la veine iliaque commune au lobe de Spiegel, au niveau duquel elle entre en connexion avec la circulation hépatique ; elle se jette ensuite dans la veine hépatique commune, pour gagner le canal de Cuvier. On a coutume de diviser ce trajet en deux segments, supérieur ou inférieur, suivant qu'on le considère en haut ou en bas de l'abouchement des veines rénales dans les veines cardinales inférieures.

Du côté gauche, le segment inférieur est semblable ; le supérieur est très court, n'aboutissant pas au foie : il formera la veine capsulaire surrénale inférieure de l'adulte.

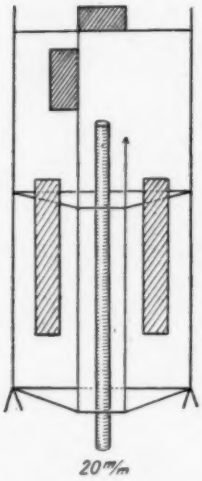

Fig. 3.

Troisième stade (fig. 3.). — Apparition d'anastomoses.

a) Entre subcardinales et cardinales inférieures, du même côté, et en particulier au niveau de l'abouchement des veines rénales.

b) Entre les deux cardinales inférieures, elles

Fig. 3 *bis*.

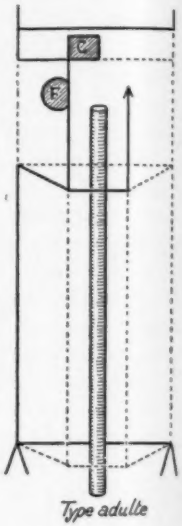

Fig. 4.

sont très nombreuses dans la région lombaire. Notons : l'anastomose interrénale, au niveau du confluent des veines rénales ; l'anastomose interiliaque, un peu au-dessus du confluent iliaque primitif. Ces anastomoses sont rétroaortiques.

c) Entre les deux subcardinales, elles sont situées à peu près au même niveau que les précédentes ; elles sont préaortiques.

Quatrième stade (fig. 4). — Régressions.

a) Des veines cardinales inférieures, dans leur segment situé entre la veine rénale et le canal de Cuvier : leurs vestiges formeront les veines azygos.

Notons que, pour d'autres auteurs, cette disparition est totale ; les

azygos seraient de nouvelle formation et leur fonction se bornerait à recueillir le sang des parois thoraciques.

Il reste une veine subcardinale supérieure droite, drainant tout le sang par les quatre segments cardinaux et subcardinaux droits et gauches, unis par les anastomoses interrénales.

b) L'anastomose interrénale rétroaortique disparaît ; seule la préaortique persiste.

c) Les veines subcardinales inférieures disparaissent.

Ainsi donc le sang va suivre le trajet :

A droite : veine cardinale inférieure, segment sous-rénal; anastomose cardinosubcardinale; veine subcardinale supérieure droite.

A gauche : après une anastomose sagittale semblable, une anastomose transversale, interrénale, subcardino-subcardinale ; la veine subcardinale supérieure droite.

d) Disparition de la veine cardinale inférieure gauche; le sang gauche va donc passer à droite par les anastomoses :

interiliaque (rétroaortiques, d'origine cardinale);

prélombaires (trajet prévertébral de chaque veine lombaire gauche) ;

interrénale (préaortique).

Nous noterons que la veine génitale gauche, suivant les opinions généralement admises, utilise la persistance de la partie terminale de la veine cardinale inférieure gauche, pour se jeter dans la veine rénale.

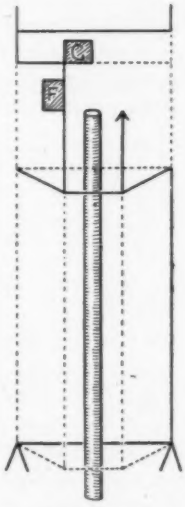

FIG. 5. — *L'anomalie décrite expliquée suivant la théorie classique.*

L'anomalie que nous avons décrite peut donc s'expliquer par une inversion du processus évolutif, mais dans son seul segment sous-rénal. Elle correspondrait alors au schéma n° 5. Quant au dispositif des veines azygos, nous verrons, à la lumière des travaux étrangers, comment il peut être interprété.

Pour la classer, nous pouvons nous en rapporter aux travaux d'Augier ; en résumant ceux-ci et en remaniant un peu leur schématisation, nous aboutissons à l'exposé suivant :

A. — Anomalies touchant le segment hépatico-rénal (veine subcardinale supérieure droite) : 33 cas.

1° Absent. — *a)* Avec persistance des veines cardinales inférieures dans leur totalité ;

b) L'une d'elles se jette dans l'autre, quel que soit le côté choisi,

— tantôt par l'anastomose interrénale : soit que le sang monte ensuite directement au cœur (α), soit que, par une anastomose intrathoracique oblique, il change encore de côté (β) ;

— tantôt par l'anastomose interiliaque (γ) la veine qui persiste reçoit la veine rénale du côté opposé et peut présenter, en se rendant au cœur, les mêmes variations intrathoraciques que le paragraphe précédent (δ) (ce changement se faisant parfois au niveau de l'anastomose interrénale, rétro-aortique dans ce cas) (ε).

2° Partiellement disparu ou insuffisant (très rare : 5 cas seulement).

3° S'abouchant anormalement soit directement dans l'oreillette droite, sans passer par la veine hépatique commune, qui a un orifice particulier ; — soit dans des branches de la veine porte (il y aurait, en effet, à un stade précoce, des anastomoses fugaces entre cardinales et veine porte).

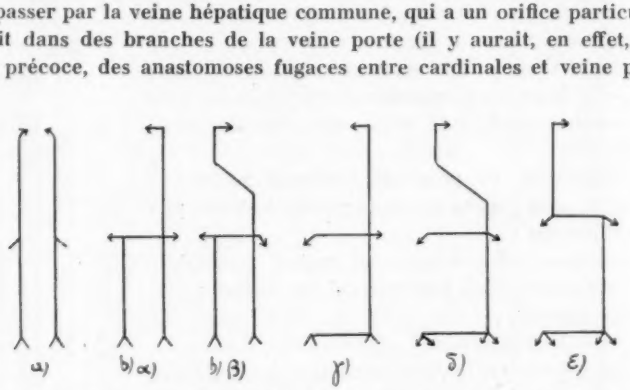

FIG. 6. — *Les anomalies touchant l'absence du segment hépato-rénal.*

B. — Anomalies touchant le segment sous-rénal de la veine cave.

1° Par persistance de la veine subcardinale inférieure gauche ou droite, avec ou sans troubles du rein correspondant ;

2° Par persistance de la veine cardinale inférieure gauche :

a) En compagnie de l'autre cardinale (69 cas) ;

— qu'elle se jette dans celle-ci par l'anastomose interrénale,

— qu'elle n'ait pas d'anastomose interiliaque,

— qu'elle en ait une, plus ou moins importante pré ou rétro-aortique (c'est-à-dire d'ordre subcardinal ou cardinal), multiple ou complexe, parfois oblique (le tronc récepteur de l'anastomose étant plus gros que le tronc émetteur) ;

b) Seule (11 cas) :

— avec ou sans inversion du foie,

— elle gagnera le segment surrénal, par l'anastomose interrénale, préaortique.

c) Ne persistant que partiellement (26 cas) :

— dans sa partie basse, avec réunion anastomotique ultérieure,

— dans sa partie haute, ayant l'aspect d'une très grosse veine spermatique gauche, avec réunion anastomotique sous-rénale et rétro-aortique, ou interrénale et préaortique,

— dans sa partie moyenne, en forme d' « insula » entre deux courtes anastomoses : c'est une transition progressive entre la duplicité complète et l'aspect normal.

Toutes ces divisions ont été ramenées, par Augier, en deux grandes classes, par conséquent, avec trois subdivisions pour la première et deux pour la seconde (cinq en tout).

Il a étudié ou plutôt groupé environ cent cinquante observations se répartissant avec la fréquence que nous avons notée.

Depuis ce travail, qui date de quinze ans, nous avons relevé plusieurs observations.

Nous les rangerons ainsi :

Observation de MM. Bergeret et Masmonteil : duplicité de la veine cave inférieure dans son segment cardinal (classe 5, *a*);

Observation de M. Le Basser, identique (classe 5, *a*).

Observation de M. Lucas (classe 5, *a*) ;

Observation de MM. Mutel et Watrin : veine cave à gauche (classe 5, *b*) ;

Observation de Maxwell et Erwin, 4 cas : une veine cave gauche (classe 5, *b*) ; — une veine cave double (classe 5, *a*), — une veine à peu près normale par elle-même, mais donnant, avant le confluent rénal, deux gros troncs se réunissant ensuite en une énorme veine azygos (ce cas ne rentre donc dans aucune des classes décrites par Augier), — un cas d'absence du segment hépatico-rénal, avec une veine cave sous-rénale et deux sus-rénales (classe 1, *a*), mais non décrit encore dans cet aspect-là ;

Observation de MM. Olivier et Rocquet (classe 5, *b*) ;

Observation de M. Oertel (classe 5, *a*) ;

Observation de M. Olivier (classe 5, *a*) ;

Observation de M. Patey (classe 5, *a*) ;

Observation de M. Schall (classe 5, *b*) ;

Observation de M. Thalheimer (classe 5, *a*) ;

Observation de M. Wertheimer (classe 5, *b*) ;

Nous rangerons notre observation personnelle dans la classe 5, *b*. Elle porte de seize à dix-sept le nombre des observations déjà connues d'une semblable anomalie.

Dans l'ensemble, on note encore la fréquence beaucoup plus grande des anomalies de la classe 5, c'est-à-dire du segment sous-rénal de la veine cave, avec persistance de la veine cardinale inférieure gauche.

Augier les attribue à une dystrophie locale, particulièrement à une malformation dans le système des anastomoses intercardinales et subcardinales : « par leur fréquence absolue et relative, elles semblent surtout en rapport avec la disposition du système circulatoire veineux rénal que l'on observe chez les vertébrés inférieurs ».

Mais il est impossible de dire pourquoi « telle ou telle anastomose ne naît pas ou est précocement détruite ». On peut aussi se demander pourquoi le segment sus-rénal reste « à droite », alors que le segment sous-rénal s'est développé à gauche. Aucune des hypothèses jusqu'ici proposées n'a de substratum valable.

***

Si, pour les gros troncs, l'accord peut assez facilement se faire (nous écrivons « assez » car, McClure et Butler ne souscrivent qu'en partie au système de développement décrit par Tourneux), il n'en est pas tout à fait de même vis-à-vis des branches reçues ou émises par eux.

Prenons, dans le cas que nous avons présenté, les collatérales veineuses de la veine cave.

Du côté gauche, la veine spermatique vient se jeter sur le flanc antéro-gauche de la veine cave : elle serait donc formée par les vestiges de la branche externe et antérieure de l'anneau réno-cave de Tourneux. Mais elle devrait gagner la veine rénale. Elle semblerait plutôt, dans le cas qui nous occupe, se brancher sur le système subcardinal.

D'autre part, le tronc cave étant admis comme d'ordre cardinal, comment interpréter le gros tronc veineux intrapsoïtique, dans lequel se jettent les veines lombaires gauches. Pour Lewis et Bryce, cette grosse veine lombaire, dont le courant peut être d'ailleurs ascendant ou descendant, suivant le développement anatomique, ne serait autre que le segment inférieur de la veine cardinale : ils précisent qu'ils admettent ce fait pour le côté gauche. Non seulement nous pouvons l'admettre ici, même si nous comparons avec le côté droit, étant donné le volume des troncs constatés, mais encore ce mode de développement pourrait amener à considérer le tronc cave comme d'ordre subcardinal dans sa partie inférieure, comme dans sa partie supérieure. Hochstetter s'élève contre cette façon de voir, parce que la veine cardinale serait trop externe pour pouvoir former la veine lombaire ascendante. C'est là que nous arrivons à la conception de McClure et de Butler, qui groupent les divers systèmes veineux en trois formations, et on jugera, d'après le schéma ci-contre, de la valeur de leur théorie pour expliquer :

une veine subcardinale qui disparaîtrait,

une veine cardinale qui donnerait le tronc cave,
une veine longitudinale, profonde.

Point n'est, dès lors, besoin d'insister sur la facilité avec laquelle on peut expliquer toute une série d'anomalies d'une part, ainsi que le déve-

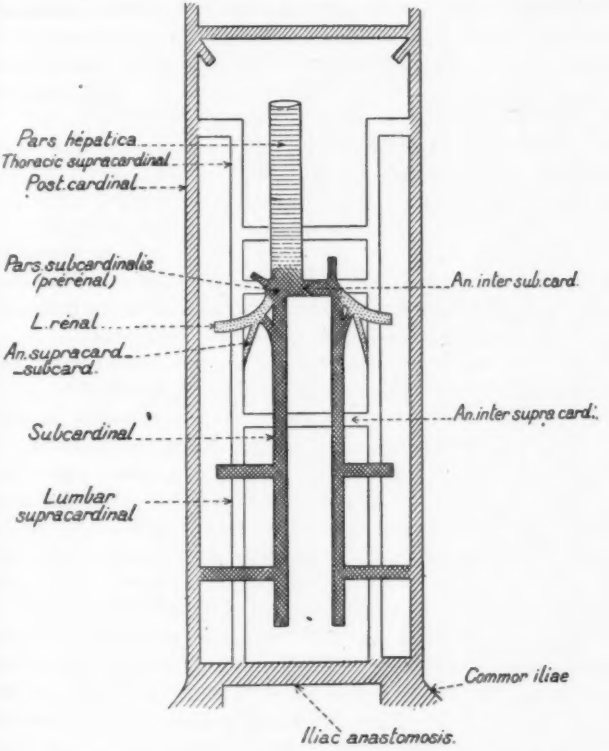

FIG. 2. — *Le développement de la veine cave inférieure de l'homme d'après Mc Clure et Butler.*

(Schéma un peu modifié.)

loppement relativement considérable d' « affluents » d'autre part (ceux-ci n'étant que le vestige de troncs plus importants, primaires, et non de simples veines segmentaires).

Nous retrouvons une partie de cette conception dans le travail de Van

Gelderen, d'Amsterdam, lequel a fait de nombreuses études d'anatomie comparée sur le développement du système veineux azygo-cave.

A la veine cardinale postérieure des poissons vient s'ajouter, chez les dipneutes et les tétrapodes, une veine cave inférieure. Les urodèles conservent l'une et l'autre; le protopterus n'en garde qu'une, le Bombinator ne garde les deux qu'en partie. Chez la Rana et les amniotes, le segment

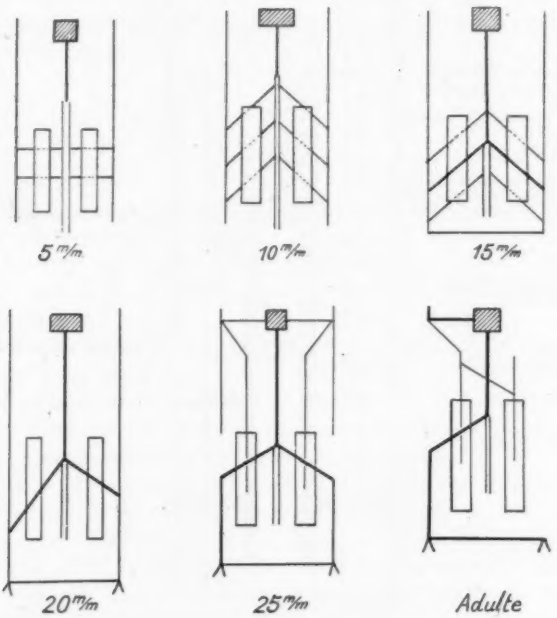

Fig. 8.

cranial des veines cardinales postérieures disparaît en entier; chez les amniotes, par contre, les veines supracardinales apparaissent (v. azygos des mammifères), et se présentent pour remplacer les veines cardinales postérieures disparues : elles sont, en tout cas, nettement mieux développées chez les mammifères que chez les sauropsidés.

Des sélaciens jusqu'aux reptiles inclusivement, aucun progrès n'est à signaler quant à l'anatomie comparée des veines siégeant aux côtés des reins ou derrière eux. La fusion en un tronc des veines subcardinales ne

peut pas être davantage considérée comme un progrès que la réduction en une veine caudale.

Les oiseaux acquièrent une anastomose double et pararénale entre les veines cardinales et subcardinales, cependant que se maintient le système veineux connu chez les reptiles.

Les mammifères perdent maints segments veineux postérieurs, en particulier les veines circulaires autour du hile rénal : beaucoup ne conservent définitivement, d'entre les anastomoses pararénales bilatérales, que la droite.

Des détails de développement tout à fait semblables se retrouvent dans l'ontogénie humaine : là aussi, aux veines cardinales postérieures viennent s'ajouter une veine cave inférieure et les veines supracardinales : une anastomose pararénale se formant, la circulation « latéro-rénale » cesse ; une petite partie seule du segment caudal des veines postcardinales persiste définitivement.

Chez l'embryon humain, la circulation veineuse du rein secondaire disparaît plus tôt que ne le voudrait sa ténacité phylogénétique. Inversement, le segment antérieur des veines cardinales persiste plus longtemps que ne le ferait prévoir sa réduction phylogénétique précoce. Les veines supracardinales apparaissent plus tôt dans l'évolution de l'embryon des mammifères que la jeunesse de cette création ne le ferait penser. Par là, le parallélisme ontophylogénétique est fortement troublé.

Il insiste bien sur ce que, pour lui et d'autres auteurs, les veines azygos et hémi-azygos (B.-N.-A.) ne sont aucunement les vestiges des veines cardinales postérieures. Elles viennent des supracardinales. Mais, comme le nom de veines vertébrales pourrait porter à confusion, on garde la terminologie de veine azygos.

Ainsi, nous voyons expliqué le système veineux postérieur intrapsoïtique dans son segment lombaire : que les anastomoses, unissant cette supracardinale aux deux veines classiques, acquièrent un développement anormal, ou qu'au contraire elles régressent tôt et définitivement, et le système veineux profond de l'abdomen prendra des aspects fort divers.

Nous voyons en particulier cette liaison parfaitement assurée du côté gauche comme du côté droit de notre observation, en particulier dans ce dernier côté où le canal supracardinal profond est relié au vestige de la veine cardinale postérieure droite, laquelle gagne ensuite la veine subcardinale droite au niveau du rein.

*
**

Nous aurions bien d'autres points intéressants à préciser, en détaillant les branches de cette veine cave inférieure : la lecture de nos planches

y remédiera, et nous insisterons plutôt sur un certain nombre de points utiles à connaître, du point de vue chirurgical :

C'est d'abord le danger, dans les opérations portant sur le sigmoïde et son méso, à aller pincer, un peu à l'aveugle, les troncs artériels destinés à le vasculariser : ils peuvent passer sur une veine cave gauche, et les mors de la pince blesseront le vaisseau si les vaisseaux mésentériques ou sigmoïdiens ne sont pas minutieusement et précautionneusement isolés.

Il en est de même pour toutes les interventions utilisant une voie parapéritonéale, pour aborder le rein gauche : on croit la veine cave loin, elle est déjà là, sous les doigts qui la méconnaissent en allant à la recherche du pôle inférieur du rein. Toutes les opérations sur le rein gauche d'ailleurs, quel que soit le mode d'abord, présentent ce danger.

Insistons aussi sur la nécessité, en dégageant un angle duodéno-jéjunal, pour quelque intervention que ce soit, de ménager avec la plus grande attention les plans postérieurs.

La partie transversale du tronc cave s'offre, pour ainsi dire, devant l'aorte, et la cautérisation d'un ulcus térébrant, la libération d'adhérences au ras du bord supérieur du pancréas doivent être faites avec une minutie sans relâchement aucun.

Nous rappellerons encore que le curage ganglionnaire que d'aucuns effectuent en face d'une tumeur testiculaire, et portant sur les ganglions aortiques, doit présenter les mêmes précautions d'un côté comme de l'autre.

Bref, que la veine cave inférieure soit gauche, ce qui est peu fréquent, ou qu'elle soit double, ce qui l'est beaucoup plus, il faut toujours savoir que jamais on ne peut se baser, en opérant, sur cette fausse tranquillité que donne le vieux principe : « A gauche, il n'y a pas de veine cave, et l'aorte est loin. »

BIBLIOGRAPHIE

Augier : « Contribution à l'étude des anomalies de la veine cave inférieure chez l'homme » (*La Bibliographie Anatomique*, 1914, XXV, p. 34 [et toute la bibliographie précédente est dans ce travail]).

Bergeret et Masmonteil : « Duplicité de la veine cave inférieure dans son segment cardinal » (*Bull. et Mém. Soc. Anat. de Paris*, 1920, n° 5, p. 337).

Van Gelderen : Zur vergleichenden Anatomie den Vv. cardinales posteriores, der V. Cava inferior und der Vv. Azygos (vertebrales) » (*Anat. Anz. Centralblatt*, Bd. 63, 1927, p. 49).

Le Basser : « Duplicité du segment sous-rénal de la veine cave inférieure » (*Bull. et Mém. Soc. Anat. de Paris*, 1920, p. 88).

Lucas : « A case of double inferior vena cava » (*Journ. of Anatom.*, vol. 51, 1917, p. 69).

E.-V. Maxwell and G.-S. Erwin : « Four cases of anomalous inferior vena cava with an explanation of their developmental origin » (*Journ. of Anat.*, vol, LXII, 1928, p. 184, et une grosse bibliographie de langue anglaise).

C.-F.-W. MacClure and E.-G. Butler : « The development of the vena cava inferior in Man » (*Amer. Journ. Anat.*, XXXV, 1925, p. 331).

Mutel et Watrin : « Disposition anormale du segment sous-rénal de la veine cave inférieure » (*C. R. et Mém. Soc. Biol.*, LXXXII, 1919, n° 34, p. 1405).

Oertel : « Teilweiser Fortdestand den unteress cardinal venen bei einem Erwachsenen » (*Anat. Anz.*, Bd. 65, 1928, p. 312).

E. Olivier : « Un cas d'anomalie du système azygo-cave (duplicité du segment sous-rénal de la veine cave inférieure, canal azygo-innominé) » (*Bull. et Mém. Soc. Anat. de Paris*, 1923, n° 3, p. 250).

E. Olivier et Rocquet : « Un cas de veine cave inférieure en situation gauche » (*Ann. d'Anat. path. et d'Anat. norm. méd.-chir.*, III, n° 3, 1926, p. 299).

Patey : « Un cas de duplicité du segment sous-rénal de la veine cave inférieure » (*Ann. d'Anat. path.*, III, n° 8, 1926, p. 869).

Schall : « Ueber einige anomalien des Jefäss system » (*Anat. Anz.*, Bd. 62, 1926, p. 94).

Thalheimer : « Un cas de duplicité du segment sous-rénal de la veine cave inférieure » (*Bull. et Mém. Soc. Anat. Paris*, 1921, n° 6, p. 342).

Wertheimer : « Anomalie du segment sous-rénal de la veine cave inférieure » (*Bull et Mém. Soc. Anat. Paris*, 1922, n° 7, p. 316).

REVUE CRITIQUE

LES SEPTICÉMIES MYCOSIQUES [1]

par

A. NANTA (de Toulouse).

On appelle septicémies mycosiques les infections générales provoquées par le passage de champignons dans le sang et leur dissémination dans la circulation générale.

Il était classique de dire jusqu'à ces dernières années que les infections mycosiques produisaient surtout des inflammations locales plus ou moins étendues, les champignons paraissant, sauf certaines levures, peu habitués à des manifestations de virulence qu'on ne trouve guère que chez des organismes plus petits qu'eux, bactéries ou protozoaires.

Cependant, si les preuves directes du passage dans le sang par l'hémoculture étaient, en effet, exceptionnelles, et les preuves indirectes, telles que la formation de foyers viscéraux d'origine manifestement hématogène, à peine plus fréquentes, des observations se sont multipliées depuis peu qui permettent de modifier le point de vue classique.

Je me propose de montrer ici, à la faveur de faits de mycoses généralisées mieux connues, et de faits biologiques ou histologiques et expérimentaux d'interprétation encore délicate, qui forment à proprement parler l'actualité de la question, que nos conceptions sur la fréquence et la variété des septicémies mycosiques devront probablement être modifiées et considérablement élargies.

Comme pour les septicémies bactériennes, avec lesquelles elles ont beaucoup d'analogies, ces infections peuvent se borner à la mise en circulation pure et simple des parasites, suivie de leur élimination immédiate ; ou, au contraire, aboutir à la colonisation dans les viscères et à la

(1) Conférence faite au Cours supérieur d'Anatomie pathologique de la Faculté de Médecine de Paris, le 9 avril 1930.

formation de foyers mycosiques secondaires. On doit aussi concevoir qu'il y ait un processus intermédiaire dans lequel les parasites fixés dans les viscères déterminent des lésions atypiques sans y pulluler.

Dans le premier cas, nous dirons qu'il y a *septicémie latente ou inapparente* ; comme il y des bactériémies pures, il y a des aspergillémies. Dans le second cas, il se fait une *mycose* profonde *infectante à foyers multiples* — des mycétomes secondaires — comparable aux septicémies streptococciques, ou mieux à la granulie des tuberculoses aiguës. Dans le troisième cas, il y a *septicémie larvée*, les réactions inflammatoires ne mesurant du reste nullement leur importance à l'abondance des parasites, et pouvant de ce fait revêtir l'apparence de lésions indirectes ou toxiniques, que les Allemands appellent des « mykides », et pour lesquelles j'ai proposé le nom moins correct peut-être, mais à coup sûr plus euphonique, de « mycétides ».

Mais ce n'est pas tout : on voit aussi des infections *mycosiques secondaires* qui viennent compliquer des maladies infectieuses, des inflammations diverses, des néoplasies, etc... Leur fréquence et le rôle purement saprophytique que conservent les septicémies mycosiques dans beaucoup de ces cas viennent compliquer singulièrement les notions que l'on peut se faire sur les septicémies mycosiques, en suggérant que, dans des cas où elle apparaît primitive, l'infection peut n'être que secondaire et purement saprophytique. Nous ne les examinerons toutefois pas ici, et nous nous bornerons aux trois premiers types de septicémies mycosiques.

Ils posent évidemment tous des problèmes communs d'étiologie et de pathogénie et des problèmes particuliers d'anatomie pathologique et de clinique.

Etudions donc d'abord sommairement l'étiologie : les agents pathogènes et leur biologie.

I. — Les champignons pathogènes et leur cytologie pathologique

On rencontre dans les septicémies mycosiques des champignons très divers : levures, champignons filamenteux à gros thalle, champignons filamenteux à structure presque bactérienne, tels que les microsiphonés, etc.

Parmi les levures, les agents pathogènes rencontrés sont surtout les blastomyces, endomyces, cryptococcus, monilia, torula, etc. Parmi les champignons à gros thalle des aspergillus, sterigmatocystis compris, des trichophytons. Parmi les microsyphonés, des actinomyces, etc.

Ces champignons appartiennent à des groupes ou à des stirpes où les propriétés pathogènes sont partagées par plusieurs espèces. Nous n'avons

pas à examiner ici les classifications botaniques, purement anatomiques; mais s'il est inutile de chercher à classer les septicémies mycosiques en suivant rigoureusement les classifications botaniques, il ne s'ensuit pas que l'étude mycologique soit inutile, au contraire.

Elle nous apparaît primordiale. *C'est l'étude de la cytologie pathologique des champignons qui suggère de nouvelles raisons d'étendre le domaine des septicémies mycosiques.*

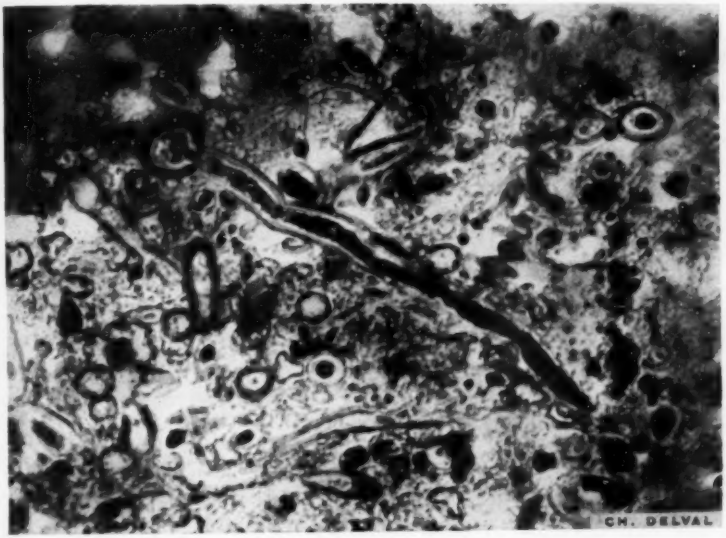

FIG. 1. — *Aspergillus nidulans six jours après introduction dans la rate du lapin.*

Passage de la forme mycélienne normale (noyaux, membrane, etc.), à la forme filamenteuse homogène fragmentée, à membrane amincie. On trouve de tels filaments dans les cultures mêmes. (Gross. 1200. Coloration à l'hématoxyline ferrique.)

Sur la formation des masses réfringentes et surcolorables, cf. les travaux de Janse, Gallaud sur les mycorhizes.

On s'est habitué à rencontrer et à étudier avec prédilection dans les tissus pathologiques les formes parasitaires analogues à celles des cultures. Dans les cultures, on étudie surtout les formations les plus typiques, poussées sur les milieux favorables aux études de la systématique. Mais on sait, d'une part que bien des formes culturales ne se trouvent pas dans les tissus pathologiques, et d'autre part que, dans les cultures

âgées ou défavorables, les champignons, dans leur fructification ou dans leurs formes de végétation, présentent des signes d'involution multiples.

Ces modifications ou ces altérations, dont l'étude est encore peu avancée, que nous avons abordée personnellement à propos des aspergillus, peuvent se retrouver avec prédilection dans les septicémies mycosiques.

Jetons un coup d'œil sur cette cytologie pathologique des champignons.

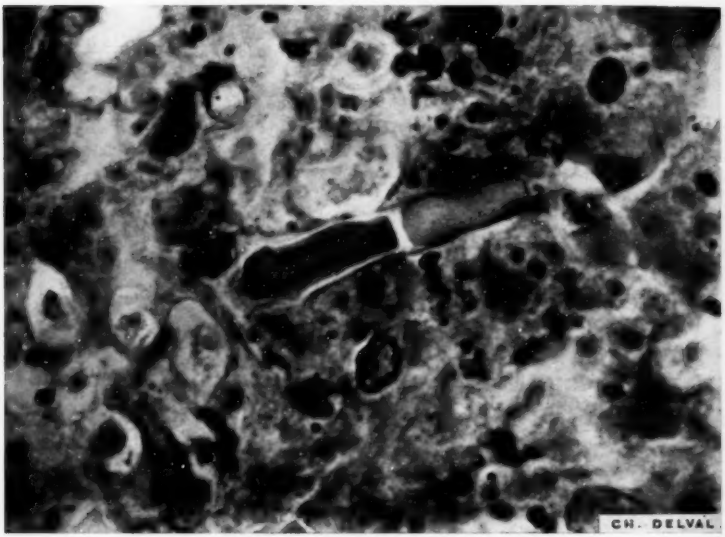

FIG. 2. — *Deux articles d'aspergillus nidulans en plasmolyse* (avec tuméfaction et dégénérescence hyaline à droite). Gross. 1500.

Les levures peuvent montrer dans les cultures des filaments qui ne se voient jamais dans les tissus (coccidioïdes immitis). La membrane se recouvre parfois de couches concentriques dans les cultures âgées. Le protoplasma de certains éléments devient hyalin, homogène, ne montrant plus trace de structure ; on ne voit ni noyau, ni vacuoles à grains métachromatiques. Cette apparence homogène se retrouve souvent dans les tissus, notamment dans les éléments englobés par les cellules géantes (Lubarsch). Aussi les premiers auteurs qui ont vu des blastomycés les ont-ils pris soit pour des débris de tissu conjonctif ou élastique, soit

pour des protozoaires (Wernicke, Darling). L'erreur se perpétue du reste, et l'école de Unna a considéré pendant longtemps que Gilchrist, Busse et Buschke, en décrivant des blastomycoses, avaient pris pour du champignon ce qui n'était que du tissu élastique altéré.

Les *actinomyces* ont dans les tissus, avec prédilection, une disposition en amas rayonné d'où sortent des massues, d'où leur nom.

Toutefois cela ne leur est pas particulier : les monilia peuvent avoir

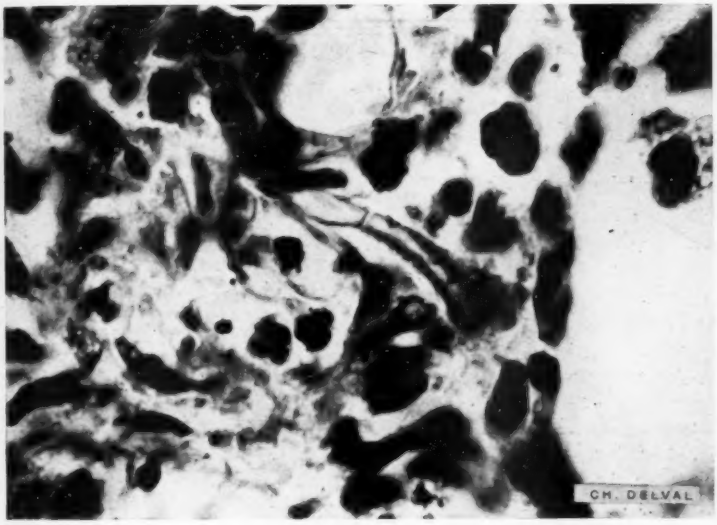

FIG. 3. — *Septicémie aspergillaire du lapin.*
Nodule rénal renfermant un article mycélien homogène hyalin, fragmenté (cf. fig. 1). Gross. 1400.

cette disposition actinomycétique (Magrou), les aspergillus aussi, notamment Asp. fumigatus (Ribbert), Asp. Nantæ, comme je l'ai montré ; Ospora canina, etc. (Sabrazès). Les bacilles tuberculeux (Dalous), le B. C. G., — divers mycologues les incorporent d'ailleurs parmi les microsophonés, — ont quelquefois la même disposition rayonnée.

Inversement, ces grains radiés, en subissant la calcification, peuvent devenir méconnaissables.

D'autre part, il existe des streptothricoses au cours desquelles les

formes bacillaires sont abondantes et en imposent pour une infection bactérienne.

Les *champignons à gros thalle* ne subissent parfois aucune altération de structure en passant de la vie saprophytique à la vie parasitaire : on les retrouve, dans les tissus enflammés, tels qu'ils sont dans les tubes de cultures, sauf la disposition actinomycétique ci-dessus mentionnée, sauf les grains de mycoses localisées (pied de Madura).

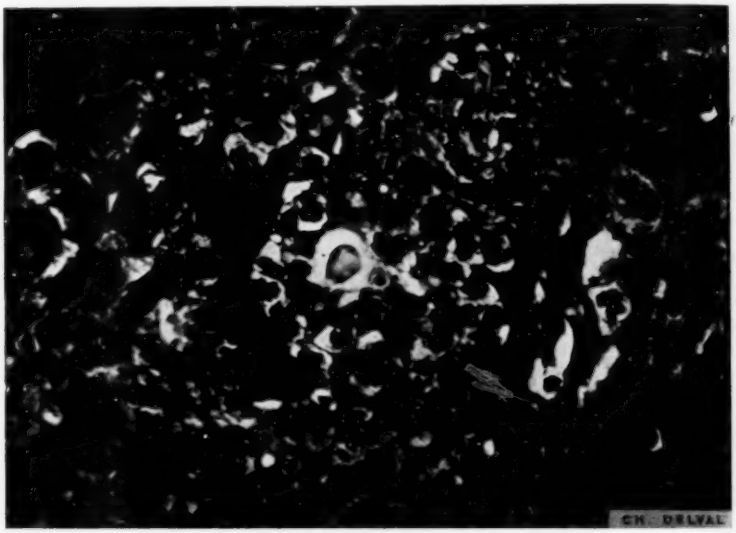

Fig. 4. — *Rate de lapin.*

Spore aspergillaire en voie de germination (deuxième jour après injection intraveineuse) et déterminant un petit abcès. Tuméfaction de la réticuline. Gross. 800.

Du moins, pour les aspergillus, on vivait sur cette opinion. J'ai rencontré dans le tissu splénique les filaments homogènes qui me paraissaient de nature aspergillaire. Pinoy, après quelques hésitations, affirme qu'il s'agit bien d'un aspergillus. Or, en 1928, j'ai reproduit certaines de ces formes homogènes au cours de septicémies expérimentales.

D'autre part, la calcification ou le dépôt de fer altèrent ou masquent les formes parasitaires, notamment dans les lésions scléreuses. Si bien qu'il faut s'attendre à les trouver sous des aspects nouveaux, telles ces

formes sidérosiques, connues depuis Pelagatti, que nous reproduisons avec M. Oberling dans l'aspergillose expérimentale et que je suis en train d'étudier.

Bref, nous pouvons pressentir ici qu'il existe, par exemple chez les aspergillus, autre chose que les formes culturales classiques des champignons. Dans les cultures mêmes on trouve des formes protoplasmiques d'involution, mal structurées, et dans les tissus des formes radiées, des formes homogènes ou incrustées de fer, encapsulées, à type de corps amylacés, etc., qu'*on considère généralement comme des pseudo-parasites.*

Lorsque ces formes existent seules dans les tissus enflammés, on ne peut que poser l'hypothèse d'une mycose. Mais si le contexte, c'est-à-dire l'étude des lésions elles-mêmes, celles de la maladie, ou une culture positive autorisent à aller plus loin, on est tenté d'affirmer qu'il s'agit réellement d'organes mycosiques. Il y a donc toute une étude à entreprendre qui permettra sans doute ou bien de découvrir parmi ces formes trop altérées pour être reconnues quelques éléments plus typiques, ou bien de les reproduire expérimentalement.

Pouvoir de dissémination des champignons pathogènes. — Les champignons vivent en saprophytes sur les téguments, dans l'intestin, la bouche ou les poumons, et acquièrent occasionnellement le pouvoir pathogène qui les fait passer à la vie parasitaire ; ou bien c'est une inoculation accidentelle qui les introduit dans les tissus (corps étrangers). Mais le passage de la vie saprophytique à la vie parasitaire intéresse surtout l'étude des mycoses localisées. Ce qui nous importe ici, c'est l'apparition d'un pouvoir pathogène nouveau, celui de la dissémination.

A quoi est-il dû ?

1° Est-il en relation avec la taille des parasites ?

Les dimensions interviennent-elles comme on me l'a opposé récemment, dans la faculté des parasites à traverser les vaisseaux ou les réseaux capillaires et à se fixer dans les viscères ? C'est tout au plus si, pour certains d'entre eux, les aspergillus par exemple, on sait que les micro-aspergillus, qui ont les spores les plus petites, sont généralement les plus pathogènes. Mais, par ailleurs, on sait que bien des champignons à gros thalle ont aussi des formes filamenteuses extrêmement fines, ou que de très grosses levures peuvent avoir des endospores très petites.

En réalité, si l'on peut concevoir que les parasites les plus petits sont ceux qui se prêtent le plus facilement à la dissémination septicémique, le pouvoir pathogène paraît inégalement distribué dans les divers groupes de champignons et tout à fait indépendant de la taille.

2° On peut certes concevoir que la végétation propre du mycélium est capable de perforer les parois vasculaires ou que l'ouverture d'abcès mycosiques peut ulcérer ces parois et déverser pus et parasites dans la circulation.

Ainsi se constituent sans doute des mycoses d'emblée d'origine intestinale, par exemple, par analogie avec les infections massives à levures (Metchnikoff) ou à aspergillus chez les insectes.

FIG. 5. — *Mycélium aspergillaire* s'échappant d'une cellule multinucléée, effondrant la paroi d'un petit vaisseau malpighien (à droite). Gross. 1000. Rate de lapin.

Habituellement, il semble que le phénomène soit plus compliqué : ce sont les spores qui, happées et véhiculées par les leucocytes, passent dans la circulation, soit directement dans les capillaires, soit indirectement par les voies lymphatiques, en déterminant du reste une phase préliminaire de phlébite ou de lymphangite.

Rénon, en effet, injecte des spores d'Aspergillus dans le sac lymphatique de la grenouille et les retrouve cinq semaines plus tard dans la plupart des organes où elles ont été apportées par les leucocytes. Mais elles ne germent pas si elles ne sont pas pathogènes (Asp. niger).

Personnellement, injectant des spores d'Asp. Nantæ dans la rate du chien, nous les avons retrouvées au bout de quinze jours disséminées dans toute la rate sous une forme curieuse que nous avons signalée avec M. Oberling. Le macrophage qui les véhicule se sidérose — peut-être parce que le champignon est avide de fer. Parfois la spore germe dans cette atmosphère ferrugineuse. Bientôt elle est masquée par le fer, mais le macrophage ne la véhicule pas moins, et on peut retrouver des « blocs » ferrugineux semblables dans le foie et dans les poumons.

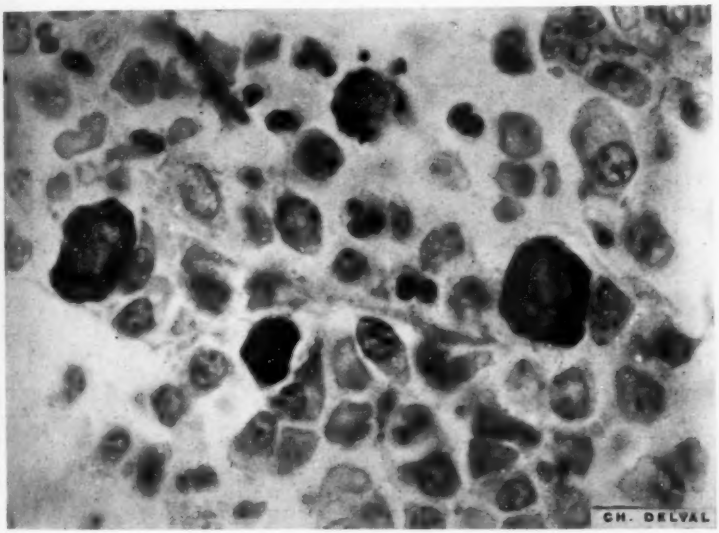

FIG. 6. — *Sidérose splénique du chien.*

Coloration au Ziehl-ferrocyanure de potassium : trois macrophages sont colorés en masse par le bleu. Le macrophage de droite montre une spore et un article mycélien. Gross. 1500.

C'est ce que j'appellerai une « septicémie veineuse » cantonnée à l'arbre porte et arrêtée par le poumon, par opposition à la septicémie artérielle.

3° Nannizi, cherchant à expliquer le mode d'infection de certaines trichophytoses, ne voit pas d'autre hypothèse que l'apparition de formes minuscules (invisibles, par endosporulation dans le mycélium).

Il n'est peut-être pas nécessaire de recourir à cette hypothèse, la prise en charge par les leucocytes sous forme de particules visibles paraît un fait général.

Et même, si l'on invoque des formes invisibles ou filtrantes, on n'explique pas le défaut de germination dans la plupart des septicémies, qui avortent.

En conclusion, la dissémination, c'est-à-dire la septicémie, paraît se faire assez généralement par l'intermédiaire des globules blancs du sang et des voies lymphatiques.

Toutefois elle n'aboutit que si le champignon a acquis une virulence nouvelle, ou l'organisme une réceptivité nouvelle.

La généralisation de l'infection est donc réellement un phénomène complexe lié au pouvoir de germination des champignons, à leur adaptation au terrain et à la sensibilisation de ce terrain, à son allergie. Cela nous explique dans une certaine mesure le polymorphisme des septicémies mycosiques, leur développement fréquent à la suite de lésions primitives qui altèrent les réactions des tissus ; elles ne peuvent éclore que dans des conditions pathologiques, elles-mêmes variables.

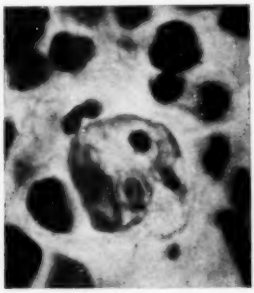

FIG. 7.

FIG. 8.

FIG. 7 et 8. — *Macrophages véhiculant des spores aspergillaires dans la rate du chien, cinq semaines après inoculation directe.*

En 7, germination d'une spore : en 8, le macrophage est entouré d'une coque ferrugineuse formant une pseudo-membrane à contours festonnés (à droite).

II. — SEPTICÉMIES INAPPARENTES.

Ces septicémies inapparentes ou latentes font suite :

1° Soit à des foyers mycosiques bien localisés d'inflammation cutanée, pulmonaire ou intestinale ;

2° Soit à des mycoses régionales graves, à tendance envahissante, qui paraissent devoir offrir de larges voies de dissémination aux parasites ;

3° Soit — et cela peut être plus fréquent — à des effractions minimes, elles-mêmes inapparentes, des téguments, des muqueuses ou de l'intestin.

Dans ce dernier cas, on peut dire qu'il y a *septicémie d'emblée*. Cela se voit par exemple dans la moniliase que Wachoviak et ses collaborateurs ont étudiée récemment chez les psoriasiques, où 80 % des individus ont une moniliase latente de l'intestin, et 20 % des monilia dans le sang à l'hémoculture.

Dans la sporotrichose, il semble qu'on puisse voir une infection consécutive à l'emploi d'injections hypodermiques thérapeutiques faites avec des seringues contaminées dans les laboratoires et mal stérilisées.

L'hémoculture a été pratiquée dans diverses mycoses : sporotrichoses, blastomycoses, trichophytoses, aspergilloses, actinomycoses. Il est clair qu'elle peut constituer un procédé de diagnostic précieux dans les septicémies latentes, comme l'ont montré ces cas de moniliase au cours de psoriasis. Dans la sporotrichose, on sait, par le cas de Widal, que l'hémoculture peut être positive ; mais, au cours d'infection masquée, elle le sera sans doute plus fréquemment si l'on emploie la technique de Gougerot, large répartition du sang sur des ballons à fond plat (culture à sec).

Dans les trichophytoses, l'hémoculture peut être positive au début des phénomènes aigus que nous étudierons plus loin et, par conséquent, ne pas être marquée par des signes cliniques importants.

Dans les aspergilloses, même graves, il ne semble pas que la septicémie puisse être facilement décelée : elle existe cependant et prépare par exemple des accès du cerveau ou du rein apparemment primitifs.

Dans les blastomycoses, qui sont le type des mycoses hématogènes, l'hémoculture a été parfois positive, mais uniquement dans les formes sévères de l'affection (Krost, Moes et Stober). Buschke affirme que le processus hématogène peut être d'origine cutanée (1903). Pendant les longues périodes de plusieurs années où un individu atteint de blastomycose cutanée ou pulmonaire (Willard Stone) prépare sa généralisation, une meilleure technique permettrait-elle de déceler la septicémie ?

Dans les actinomycoses, l'étape lymphatique est généralement exceptionnellement longue et grave avant de passer à l'infection sanguine. C'est ainsi que Kohler apporte une observation d'actinomycose utérine primitive propagée au péritoine, puis à la rate, où un abcès, ulcérant une veine splénique, avait fini par ouvrir les voies sanguines. Cependant, il existe des actinomycoses hématogènes d'emblée à point de départ gastrique ou intestinal en médecine vétérinaire. Creech a décrit récemment

chez le porc une actinomycose miliaire parfois localisée à la rate, où elle ne donne que des lésions larvées. Voilà donc un type de septicémie inapparente à déterminations profondes.

Quoi qu'il en soit, ces infections restent inapparentes pendant un temps plus ou moins long *et avortent totalement et définitivement* ; ou bien elles aboutissent à la fixation de *germes sur un viscère* ou bien provoquent l'éclosion d'une mycose généralisée du type suivant. La période de latence a-t-elle une durée limitée ? La survie des spores dans les tissus est quelquefois considérable. Lucet avait déjà noté que les spores d'aspergillus retrouvées dans le pus d'inoculations sous-cutanées avortées conservaient leur virulence après un certain délai. Nous avons obtenu des rétrocultures positives en partant de spores aspergillaires inoculées depuis deux mois dans la rate du chien.

III. — Septicémies graves a foyers multiples.

Les blastomycoses vraies et fausses sont le type des mycoses généralisées d'origine hématogène sévère. Pour elles comme pour les autres champignons, l'infection reconnaît sans doute diverses causes favorisantes, telles que :

a) L'inoculation massive; les réinoculations (c'est ce que Sabouraud appelle le phénomène de stabulation, et que l'on trouve non seulement à l'origine des trichophyties généralisées, mais encore de la trichophytose ostéoganglionnaire décrite par Pélevine et Tchernogouboff.

b) L'inoculation profonde par corps étrangers avec traumatisme, association bactérienne, etc.

c) Voies d'inoculation variables.

d) Réceptivité particulière du terrain, telles que : conditions débilitantes, cachexie, infections antérieures, et notamment infections hémolytiques avec sidérose, modifications humorales, diabète (dans l'aspergillose), etc...

Tout cela est mal précisé dans l'état actuel de nos connaissances. Un seul fait ressort de l'étude des observations, c'est la longue période d'incubation nécessaire à l'adaptation du champignon ou à la sensibilisation du terrain : on sait parfaitement que certaines blastomycoses tropicales sont curables pendant cette période préliminaire où la lésion est localisée.

Les épidémies vétérinaires montrent cependant des aspergilloses à caractère épizootique chez le cheval et le bœuf (Lucet), chez le dindon (Lignères et Petit) ; des streptothricoses chez le porcelet (Basset et Caillot) ; des cryptococcies chez le cheval (lymphangite épizootique).

FORMES AIGUËS. — Est-il possible qu'en pathologie humaine on rencontre à l'avenir des septicémies graves conditionnées par une exaltation de virulence d'un parasite ? Tel est peut-être le cas de la méningite à streptothrix de l'enfant connue depuis Sternberg et Wiesner; Rutelli, Sindoni, Marinucci, Gerbasi ont étudié ces septicémies causées par Streptothrix meningeus. Cette infection détermine un syndrome de méningite purulente avec pneumonie, péribronchite, pleurite et péricardite, lésions hépatiques, généralement tuméfaction aiguë de la rate avec périsplénite (Nikolaus et Tscherniawa).

Les cas isolés de mycose aiguë ne sont pas rares dans la littérature, depuis le travail initial de Paltauf; ils sont l'apanage des infections à levures (Smetana, Rappoport et Kaplan, Willard et Stones, Windholz) et conditionnent souvent des localisations viscérales graves.

FORMES CHRONIQUES. — Mais, en général, ces infections ont l'apparence de maladies chroniques évoluant pendant des mois et des années avec des foyers viscéraux multiples, des poussées subaiguës, vers la cachexie et la mort par complication infectieuse ou toxique, hémorragie, asystolie, etc...

L'infection se traduit souvent par une fièvre élevée, des réactions leucocytaires, de l'anémie, et peut être difficilement distinguée des septicémies bactériennes de même type.

Les localisations habituelles se font sur les poumons, le foie, la rate, les reins, les ganglions, les os et les articulations, le cerveau, etc., sous forme d'abcès ou de granulations.

Parmi les mycoses diverses capables de prendre ce tableau d'infections graves (blastomycoses, actinomycoses, sporotrichoses, aspergilloses), les unes ou les autres ont une prédilection viscérale marquée. Cependant, le diagnostic clinique est impossible, et seuls les examens de laboratoire et la détermination botanique permettent d'affirmer la nature de la maladie.

Nous n'étudierons pas ici ni les modifications sérologiques, ni les réactions allergiques de ces infections. Elles sont fort variables. Il ne faut pas s'attendre, soit que l'on essaie la fixation du complément, soit que l'on tente une cutiréaction, à trouver autre chose que des réactions de groupe. Seules la sporo-agglutination dans la sporotrichose et la cutiréaction dans les trichophyties sont passées dans la pratique.

L'incertitude de ces réactions de groupes contrastent donc avec les étroites affinités biologiques et la haute différenciation botanique des champignons en cause.

Vu l'importance des renseignements fournis par l'histologie (ponction

FIG. 9. — En haut, grain de mycétome dans un nodule scléro-pigmentaire (obs. Lombard).

En bas, à gauche, tête aspergillaire dans un nodule (obs. Sabadini). Fixation au Dubosc et Brasil, coloration à l'hématoxyline au fer Van Gieson.

(Paru in *Bulletin de la Société Médicale des Hôpitaux de Paris*, t. LI, n° 29, 27 octobre 1927, p. 1386.)

ou biopsie), nous étudierons en revanche plus longuement les lésions anatomo-pathologiques.

Lésions. — Dans ces mycoses graves, on trouve naturellement avec prédilection des foyers profonds suppurés, riches en parasites et en cellules géantes, souvent entourés d'une couronne hémorragique. Gougerot montre ainsi que la sporotrichose pouvait être reproduite identique chez le rat par voie sanguine.

Mais, dans bien des cas, coexistant avec ces lésions typiques, on rencontre une multitude de petits foyers qui trahissent l'origine hématogène, et dont l'histologie est variable. C'est tantôt la caséification, tantôt l'infiltration granulomateuse, souvent la sclérose, notamment dans le poumon, qui font leur apparition au cours même de processus aigus.

Le tissu voisin montre de la sidérose, de l'éosinophilie, de la sclérose, avec ou sang dégénérescence hyaline; les petits vaisseaux sont parfois en dégénérescence amyloïde; la calcification est parfois précoce.

Bref, les lésions sont parfois extraordinairement panachées, et c'est une chose curieuse que le mélange d'une forme éruptive aiguë presque granulique, avec des foyers scléreux. Dieulafoy, Chantemesse et Widal ont expressément noté cette tendance dans l'aspergillose expérimentale ou spontanée du pigeon à type de « pseudo-tuberculose », en insistant sur l'évolution de la lésion vers la guérison et la disparition spontanée du parasite.

Au contraire, dans bien des myoses régionales, les réactions inflammatoires sont minimes et la multiplication du parasite énorme (Curtis).

Certaines mycoses se spécialisent ou se systématisent sur divers tissus ou appareils.

La forme systématisée qui nous intéresse le plus, c'est l'atteinte du système hépato-spléno-ganglionnaire.

Il y a une affinité marquée de diverses mycoses pour le tissu réticulo-endothélial, qui se traduit de deux manières.

1° Par l'envahissement très fréquent de tout ou partie des organes en question.

2° Par les modes d'inflammation splénique et ganglionnaire particuliers, les foyers suppurés sont ici peu fréquents et l'hypertrophie de l'organe importante.

Il y a, en vérité, un type *splénomégalique* des septicémies mycosiques, représenté par deux variétés de blastomycose : le type Darling et le type Haberfeld.

1° Type Darling. — C'est la « splénomégalie du canal de Panama » ou histoplasmose de Darling (1906).

La maladie est constituée par une infection généralisée de la rate et des ganglions, qui sont tuméfiés.

L'agent pathogène est un cryptococcus (Rocha de Lima) identifié avec « cryptococcus farciminosus », ayant de la lymphangite épizootique des équidés. Pour Ota, du reste, ce cryptococcus ne serait pas une levure, mais une grubyella, un dermatophyte.

Le travail de Darling a été confirmé dans l'ensemble par Riley et Watson (1926).

2° Type Haberfeld. — Ici il s'agit d'une « granulomatose ganglionnaire » pouvant débuter par la gorge, mais aussi par l'abdomen,

La rate est parfois très grosse, atteignant 2 kilogrammes. Elle est parsemée de lésions miliaires, tuberculoïdes, siégeant au début dans les corpuscules de Malpighi (d'origine artérielle, par conséquent) et bourrés de parasites.

L'agent est « zymonema histosporocellularis », voisin du coccidioïdes immitis.

Ces deux affections paraissent graves, généralement mortelles. Elles se relient à ce que l'on sait des localisations habituelles des splénites mycosiques, comme l'on peut en juger par les faits que voici :

Dans les *blasmomycoses*, 57 % des malades meurent avec une rate présentant des lésions diverses (Wilhelenj).

Dans les actinomycoses, 71 % (plus des deux tiers) on voit soit une grosse rate sans lésions spécifiques, soit des abcès (dans les formes rapides), soit de la dégénérescence amyloïde (Lubarsch).

C'est à cette infection qu'il convient sans doute de rapporter la splénomégalie *type Gibson*.

Cette hypertrophie splénique est tellement importante que les auteurs ont désigné la maladie sous le nom de « splénomégalie ».

Examinons d'un peu près la localisation, car elle ajoute certainement quelque chose au tableau des septicémies mycosiques : la maladie est-elle grave en tant que mycose ou en tant que splénomégalie ?

A mon sens, les vieux auteurs qui parlaient de *cachexie splénique* exprimaient une idée juste; la stase, l'asphyxie et l'hémolyse du sang dans la rate, l'anémie périphérique avec la leucopénie qui en résultent, la stase

---

Légendes des Figures 10, 11, 12, 13.

Fig. 10, 11, 12, 13. — *Fomations mycéliennes dans les nodules sidérosiques de la rate humaine* (cf. fig. 9). Gross. 1400.

Culture positive : Aspergillus Nantæ. (Parues in *Archives du Cœur*, mars 1929). Microphotographies de cas publiés in thèse Goinard, Alger, 1927.

FIG. 10.

FIG. 11.

FIG. 12.

FIG. 13.

spléno-portale et la phlébite, la cirrhose hépatique consécutive, tout cela se relie, s'enchevêtre et finit par entraîner une intoxication plus grave que l'infection elle-même. L'hématozoaire du paludisme, les leishmania de la rate ne sont-ils dangereux que par eux-mêmes ? On peut en douter dans bien des cas, pendant un certain temps, quand on voit des cachectiques améliorés par la seule splénectomie.

Donc, certains champignons sont capables de provoquer des splénomégalies comme le paludisme, la leishmaniose, la syphilis, la tuberculose et certaines schistosomiases.

Je ne crois pas toutefois qu'on ait essayé de reproduire expérimentalement ces splénomégalies. La question qui se pose et que j'ai posée est de savoir où s'arrête parmi les champignons ce nouveau pouvoir pathogène et si l'arpergillus y participe.

Y a-t-il un type aspergillaire, trichophytique des septicémies splénomégaliques ?

La question, ou plutôt les objections qu'on a faites, n'ont pas été très bien posées.

Il m'est apparu de bonne heure qu'il s'agissait en général, non pas d'un mycétome de la rate, mais d'une mycose larvée pauvre en parasites, à laquelle nous en venons.

IV. — Septicémies larvées.

Chez l'homme, la question des septicémies larvées a été posée largement pour la première fois par Jadassohn et par Bruno Bloch il y a une vingtaine d'années, à propos des infections générales à trichophytons (1911). Jadassohn a remarqué que les vulgaires teignes à foyers profonds atteignant le derme, les « kérion », étaient susceptibles de déterminer les lésions à distance, d'emblée congestives et non épidermiques, figurant parfois une disposition anulaire ou corymbiforme qui témoignait de l'origine hématogène des lésions.

Par analogie avec les tuberculides et pensant que ces lésions ne pouvaient être consécutives au passage de vulgaires trichophytons dans le sang, Bruno Bloch les appelait des *trichophytides*, c'est-à-dire des lésions indirectes toxiniques.

Dès 1913, il posait plus largement le problème, — de même que Darier, pour ses tuberculides, — invoquait des phénomènes « allergiques » et apportait des cas cliniques qui ne pouvaient guère être interprétés que comme une sorte d'infection générale larvée. Les Allemands, depuis lors, ont appelé *maladie de Sutter* cette mycose abortive, à la fois aiguë et spontanément curable, qui est caractérisée par des traits

singuliers : fièvre, céphalée, bronchite, tuméfaction de la rate et des ganglions, leucocytose, douleurs rhumatoïdes, etc.

Or, on a isolé par l'hémoculture le champignon dans le sang de tels malades (Jessner, Ambrosoli) et, d'autre part, reproduit des trichophytides cutanées par injection dans le sang, les méninges, le testicule, etc., de spores de trichophytons. En clinique, elles peuvent être déclenchées par une injection de trichophytine. Dans ces lésions, il est très difficile de voir des champignons. Mais on l'y voit parfois, et il semble qu'en réalité il s'y détruise très vite.

La question est donc de savoir si ces lésions sont d'origine toxique indirecte ou d'origine parasitaire directe ?

Le débat un peu théorique qui est engagé sur cette question peut être orienté vers une nouvelle solution si l'on veut bien se rappeler ceci : les diastases des champignons (les industriels et les chimistes le savent bien) agissent bien souvent au mieux en l'absence du champignon ou en présence du champignon mort. « La respiration du champignon mort » (Meyerhoff) se prolonge. *Il est donc possible que l'apport hématogène très pauvre en spores ou en articles mycéliens prêts à être détruits ou à peu près méconnaissables, soit capable de provoquer les mêmes effets que la mise en circulation de produits solubles.*

Quoi qu'il en soit, divers parasites cutanés, et même des levures, provoquent sans doute des lésions à distance, tantôt par voie de septicémie atténuée, tantôt par inflammation indirecte.

C'est ce que *Benedeck appelle des « saccharomycides », Ravaut des levurides.* Peut-être attribuera-t-on des lésions profondes du même type *à des blastomycoses abortives apparentées aux blastomycoses sévères.*

Dans les aspergilloses, Ribert, il y a longtemps, a montré qu'il y avait dans le poumon des nodules infectieux aspergillaires qui devenaient stériles dès le cinquième ou le sixième jour. Il n'est pas nécessaire de parler d'aspergillides : il semble que le terme de « mycétides », que j'ai proposé en 1928, puisse englober toutes ces lésions d'origine mycosique dans lesquelles l'inflammation n'est pas conditionnée par la vie du parasite lui-même et qui sont généralement le témoignage d'une septicémie mycosique larvée.

Nous en venons à ce groupe de faits qui recouvre, à mon sens, l'affection que j'ai décrite sous le nom de « splénomégalie algérienne », sur laquelle je me permettrai de dire un mot.

Splénomégalie algérienne. — Cette affection, dont il m'a été permis de grouper en peu de temps, grâce à quelques-uns de mes collègues algériens, un certain nombre de cas pris parmi les splénomégalies habituellement considérées jusque-là comme paludéennes ou syphilitiques,

se voit chez des indigènes à passé intestinal assez chargé, et en effet souvent atteints de paludisme ou de syphilis.

Elle est caractérisée par une grosse rate dure, parfois un peu douloureuse, très congestive au début, avec gros foie, ascite très précoce ou périsplénite, bronchite ou pleurésie et hématémèses. L'examen hématologique montre une anémie généralement sévère, de la leucopénie. Il y

Fig. 14. — *Tête aspergillaire coiffant un mycélium.*
A gauche : trousseau de fibres en dégénérescence hyaline. Bactéries libres.
(Paru dans les *Annales*, juin 1927, p. 579 ; Mycose splénique.)

a souvent de la fièvre, une asthénie très marquée, quelques lésions cutanées, dont un ulcère de jambe. Le tableau diffère donc par plus d'un point de ce qu'on est convenu d'appeler la maladie de Banti; il s'en rapproche dans peu de cas.

La rate est parsemée à la coupe de nodules miliaires durs, pigmentés (nodules tabac, Gamma), cerclés d'une petite hémorragie, adhérents

aux petits vaisseaux malpighiens. Gandy avait décrit des nodules semblables en 1905.

Histologiquement, ces nodules présentent des ilots de sclérose infiltrés de pigment, dans lesquels certaines fibres ont subi une imbibition par des sels de fer et sont tuméfiées, rectilignes, hyalines, fragmentées comme les fibres élastiques sidérosiques du poumon.

Il existe en outre des éléments qu'aucun auteur, sauf Schminke incidemment, n'avait signalés : de gros blocs sidérosiques ou calcaires à disposition curieuse.

Une étude prolongée m'a permis de déceler parmi les blocs diverses images à double contour, reliées à des filaments eux-mêmes pourvus d'une membrane nette et d'une substance centrale généralement homogène. Dans quelques rares figures, cette substance centrale présente une ébauche de structure, des vacuoles à grains chromatiques. Ce sont ces corps qu'on m'a reproché de considérer comme des parasites et qui ne seraient que des pseudo-parasites, ainsi que les filaments homogènes.

Un certain nombre d'objections ont été faites à cette description, dont quelques-unes ne portent pas.

Il est inexact que j'aie décrit toutes les fibres hyalines comme du mycélium, sachant qu'il y a parfois transition incontestable entre des fibres d'origine conjonctive et certains de ces gros rubans, qui forment un pseudo-mycélium curieux (cf. fig. 14 et légende).

Il est, d'autre part, incontestable qu'il existe des splénomégalies mycosiques énormes, comme nous l'avons vu plus haut, contrairement à ce que l'on m'a objecté.

L'expérimentation avec l'aspergillus isolé de la rate humaine permet-elle de réfuter les critiques sur la nature des formes pseudo-parasitaires et sur le pouvoir pathogène ?

En ce qui concerne ces formes mycosiques, j'ai montré que presque toutes pouvaient être reproduites expérimentalement : formes hyalines du protoplasme avec disparition de la membrane, dégénérescence acidophile ou basophile, fragmentation, incrustations ferrugineuses des spores, corps amylacés, etc.

En ce qui concerne le pouvoir pathogène, j'ai reproduit une splénite hypertrophique modérée (deux à trois fois le volume normal) chez le lapin et le cobaye, comparable à celle qu'obtenait Lucet avec Asp. fumigatus ; histologiquement, chez le chien avec M. Oberling, nous avons obtenu des lésions diverses avec grains de mycétome.

Il est clair, certes, que nous ne reproduisons pas totalement la maladie humaine, mais nous en avons individuellement bien des éléments : sidérose, sclérose, granulomatose hypertrophique.

Jusqu'ici donc, sans pouvoir dire que l'expérimentation est concluante, on peut affirmer qu'elle n'est certainement pas négative et que ce champignon est pathogène.

Le problème est sans doute d'arriver, comme cela a été tenté bien souvent sans succès pour les actinomycoses, à greffer réellement l'infection dans les tissus ou dans la rate et à l'entretenir : il est sans doute nécessaire de se placer dans les conditions complexes de la clinique humaine, où nous avons montré fréquemment des lésions ou des infec-

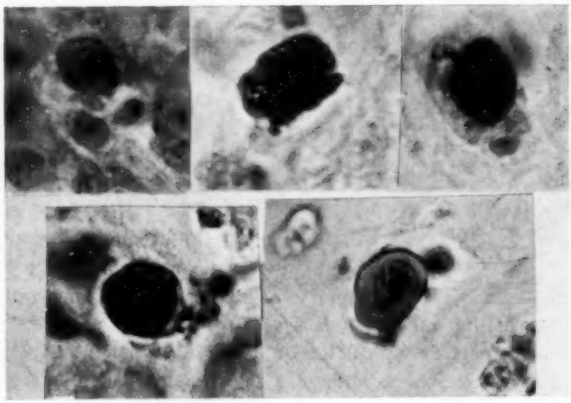

FIG. 15. — *Mode d'enkystement des spores d'Aspergillus Nantæ dans la rate du chien.*

Formation de cristaux ferrugineux à couches concentriques à l'intérieur de macrophages. Grossiss. 1500, 2000 (cinq spores), 2000, 2000 et 1300 (corps amylacé ?). Comparer avec la figure 14.

tions antérieures (streptobacilles, streptocoque, staphylocoques, bacille d'Eberth, tuberculose, etc.).

Peut-être s'est-on hâté de généraliser et de reconnaître trop tôt la description de Gandy et la nôtre dans toutes les lésions scléropigmentaires spléniques, alors que toutes réserves étaient faites sur ce point. Faut-il attribuer toutes les formes d'aspect parasitaire aux aspergillus; et ne doit-on pas penser aux blastomyces, aux crypococcus, aux monilia, etc., qui sont capables de donner des images analogues ?

En conclusion : il s'agit d'abord de mieux limiter le débat sur la

morphologie des éléments ; il ne semble certes pas qu'il doive être clos par la négative en ce qui concerne l'origine mycosique de la splénomégalie.

CONCLUSIONS

De ce coup d'œil rapide, nous retiendrons trois conclusions :

1° Les septicémies mycosiques s'apparentent par plus d'un point aux septicémies bactériennes, plus qu'on ne l'a marqué jusqu'ici ;

2° Pour les formes graves, riches en parasites, les documents les font apparaître de plus en plus fréquentes, et l'étude botanique à elle seule nous apprendra à les reconnaitre et à les différencier des septicémies bactériennes ;

3° Les formes latentes et les formes larvées se multiplient aussi ; mais ici il faut joindre l'étude cytologique des champignons aux méthodes anatomo-cliniques et à l'expérimentation, et cette étude cytologique est loin d'être achevée. C'est le domaine des sidéroses, des scléroses, des endothélioses innominées qui, à mon sens, doit être ouvert à la mycologie.

ANALYSES

TUBE DIGESTIF

D'AUNOY. — Tumeurs mixtes du palais. (Mixed tumors of the Palate). *Amer. Journ. of Pathol.*, mars 1930, t. VI, n° 2, p. 37, 2 fig.

Le qualificatif de tumeurs mixtes appliqué aux néoplasmes complexes de la région oro-faciale s'applique bien à leur morphologie très spéciale. Il semble qu'on puisse expliquer leur développement par la théorie de l'enclavement embryonnaire.

Au niveau du voile du palais, il n'en existe qu'une centaine d'observations publiées dont l'auteur donne la bibliographie complète. Dans ses deux observations personnelles, il s'agissait de tumeurs bénignes dont les caractères histologiques n'avaient rien d'exceptionnel ; du reste, la bénignité de ces tumeurs semble la règle. Eggers, sur quatre-vingt-douze cas, ne note que deux fois l'extension ou la récidive ; peut-être ce fait est-il en rapport avec le siège même des lésions, qui en commande toujours l'ablation précoce.

P. GAUTHIER-VILLARS.

GALLI et POLACCO. — Physiopathologie gastrique expérimentale et ses rapports avec le système nerveux. Recherches chimiques et radiologiques. Ulcères expérimentaux. — *Archivio italiani di Chirurgia*, vol. 22, fasc. 3, octobre 1926, pp. 269 à 296.

Ces recherches, destinées à établir le bien fondé des méthodes d'énervation gastrique modernes, ont porté sur trente-sept chiens, divisés en trois groupes : le premier a subi l'opération de Latarjet, ou énervation gastrique totale ; le second a subi l'opération de Schiassi pour ulcère duodénal, discontinuité nerveuse vago-sympathique ; enfin une dernière série a subi la même opération de Schiassi, énervation médiogastrique réservée aux ulcères de l'estomac, associée à l'énervation gastrique subtotale.

Il y eut des examens du chimisme gastrique, des études radiologiques soigneuses et, dans quelques cas, les chiens furent sacrifiés pour examen anatomo-pathologique.

Au point de vue chimique, l'auteur conclut que, dans le premier groupe, il y a diminution du pouvoir et de la valeur de l'acidité; dans le second, une notable diminution de l'acidité libre et totale, mais une faible diminution du pouvoir peptique ; quand au troisième groupe, il y eut augmentation de l'acidité, surtout de l'HCl libre.

Au point de vue radiologique, le résultat général de ces opérations fut une très notable diminution de la fonction motrice de l'estomac, avec retard très accentué de l'évacuation gastrique.

Enfin les autopsies faites chez des animaux du troisième jour au huitième mois après l'opération ont montré, surtout dans le premier et dans le troisième groupe, une infiltration hémorragique ; l'examen histologique montre en outre un amincissement de la muqueuse, avec tendance à la désagrégation superficielle ; en certaines zones, épaississement de la couche musculaire et, dans six cas, formation d'ulcères, deux dans le premier groupe et quatre dans le troisième.

Ces observations paraissent démontrer l'insuffisance de l'innervation intramurale de l'estomac, et par suite le danger des opérations type Latarjet-Schiassi.

OLIVIERI.

MORTON (Ch.-B.). — Recherches expérimentales sur l'ulcère peptique. (Observations on peptic ulcer ; findings in experimentally produced peptic ulcer ; etiologic and therapeutic considerations). — *Annals of Surgery*, 1928, t. 87, pp. 401-422, avec 11 fig.

Ces importantes recherches ont été déjà analysées dans les *Annales d'Anatomie pathologique* (1928, p. 444), aussi en donnerons-nous seulement un bref résumé. Poursuivant ses travaux, les complétant, Morton arrive aux résultats suivants :

1° L'excision, même très large, de plages muqueuses gastriques ne donne jamais naissance à un ulcère chronique chez le chien.

2° L'exclusion duodénale avec gastro-jéjunostomie terminale suivant la technique de Mann donne naissance à un ulcère jéjunal sous la néostomie dans 100 % des cas.

3° Les excisions de muqueuses gastriques associées à l'opération de Mann donnent naissance à un ulcère gastrique, presque constamment si l'excision porte sur la petite courbure, presque jamais si elle porte sur une autre région. Ce résultat est obtenu lorsque l'exclusion duodénale précède ou suit de quelques jours l'excision muqueuse gastrique.

4° La transplantation jéjunale bien vascularisée, faite au niveau de la petite courbure, ne donne jamais naissance à un ulcère. Au contraire, cette transplantation associée à l'opération de Mann donne naissance à un ulcère chronique dans trois cas sur cinq. Faite en d'autres points de l'estomac, la transplantation jéjunale ne s'ulcère jamais.

5° L'ulcère jéjunal apparaît également après l'opération de Mann, si celle-ci est compliquée d'une résection pyloro-gastrique portant sur le tiers de l'estomac environ, mais dans ce cas l'ulcère est moins typique.

Toutes ces expériences concordent pour faire admettre que l'ulcère peptique reconnaît deux facteurs, l'un général : l'absence de neutralisation du suc gastrique acide par les sucs alcalins (bile, suc pancréatique), qui se déversent par l'intermédiaire du duodénum, l'autre, local, mécanique : le traumatisme du bol alimentaire ou de l'éjection gastrique. En modifiant expérimentalement l'un ou l'autre de ces facteurs, on guérit à coup sûr chez le chien l'ulcère peptique expérimental.

P. MOULONGUET.

GOTTSCHALEK (A.). — Recherches expérimentales sur les stades initiaux de la gastrite exogène aiguë (gastrite alcoolique). (Experimentelle Untersuchungen über die Frühstadien der akuten exogenen Gastritis [Alkoholgastritis]). — *Beitr. z. pathol. Anat.* (*Ziegler*), **84**, p. 131 ; 1930.

La question de l'étiologie et de la pathogénie de l'ulcère gastrique et de la gastrite en général est, une fois de plus, à l'ordre du jour en Allemagne. Les dernières recherches montrent la possibilité d'une relation étiologique entre gastrite aiguë et ulcère, de sorte que l'attention est de nouveau portée sur le mécanisme et les lésions de la gastrite qui accompagne presque toujours l'ulcère. Les expériences de Gottschalek portent sur des chats, dont l'estomac se rapproche le plus de celui de l'homme; les animaux en expérience reçurent *per os*, à jeun, 20 centimètres cubes d'alcool à 60° et furent sacrifiés à des intervalles variant de quinze minutes à cinq jours après l'ingestion d'alcool.

Les modifications constatées portent presque toujours sur la muqueuse fundique, tandis que la portion pylorique de l'estomac est indemne. Il faut admettre que l'estomac vide cherche, lors de l'ingestion du toxique, à se protéger par une violente contraction de sa portion pylorique.

L'examen histologique montre au début une desquamation de l'épithélium des replis muqueux siégeant à la crête de ceux-ci; ces pertes de substance peuvent se réparer très rapidement (quelques heures) ou progresser, de sorte que le stroma des replis de la muqueuse est atteint, s'œdématie, ses capillaires sont fortement hyperémiés et montrent une diapédèse leucocytaire nette. A ce stade, la réparation peut commencer quatre heures déjà après l'ingestion d'alcool. Lorsque l'action est plus violente, il se forme une véritable érosion avec atteinte de l'appareil glandulaire; la surface de la sous-muqueuse mise à nu se nécrose, les parties mortifiées s'éliminent et, par contraction de la muscularis mucosæ, les bords de la plaie sont rapprochés de telle sorte que les érosions peuvent se combler en cinq jours.

D'après l'auteur, l'alcool produirait l'œdème du stroma, la desquamation initiale de l'épithélium et l'hypérémie ; sur la minime perte de substance ainsi réalisée agirait le suc gastrique, responsable de la nécrose et, en définitive, de l'érosion qui se produit sur un terrain dont la résistance est amoindrie, mais qui n'est pas encore privé de vie. L'auteur fait un parallèle entre les lésions expérimentales obtenues et celles qu'ont observées Konjetzny et Puhl dans des estomacs humains réséqués qui sont exactement superposables.

FR. ROULET (Berlin).

COREAN (P.), CHAUSSINAND (R.) et STOLZ (J.). — Estomac biloculaire organique avec sténose pylorique congénitale type Landerer-Maier chez une fillette de deux ans. — *Revue française de Pédiatrie*, t. V, n° 3, juin 1929, p. 354.

Il s'agit d'un cas très rare chez l'enfant de biloculation gastrique compliquée d'une sténose pylorique congénitale par malformation pariétale de l'organe.

L'autopsie a, en effet, montré que l'estomac en sablier portait au niveau de son isthme un véritable sphincter musculo-fibreux, le divisant en deux parties bien définies. La partie en dessous de la stricture

isthmique correspond à l'antre pylorique et au pylore. Ce dernier est presque entièrement fermé par une cloison, ne laissant de libre qu'un orifice de 3 à 4 millimètres. Au microscope, la cloison pylorique s'avère comme uniquement formée par un repli de la muqueuse, sans hypertrophie des couches musculaires. La stricture isthmique n'est nullement constituée d'une simple hypertrophie des muscles, mais par une dissociation des fibres musculaires avec traînées de sclérose à point de départ sous-séreux.

A. HÉRAUX.

MARTLAND et EISENBERG. — Erysipèle de l'estomac. (Erysipèle of the stomach). — *Archives of Pathology*, novembre 1929, t. VIII, n° 5, p. 744, 4 fig.

Parmi les 263 cas publiés de gastrite phlegmoneuse dont les auteurs rappellent les caractères principaux, un seulement (Sachs, 1928), survenu cinq semaines après un érysipèle de la jambe, fut considéré comme un érysipèle gastrique.

Le cas actuel concerne une femme de soixante-douze ans qui, cinq jours avant sa mort, avait présenté un syndrome abdominal aigu, avec douleur brutale, vomissements, occlusion, distension et tympanisme du ventre. On fit le diagnostic de péritonite généralisée, due sans doute à une tumeur. L'autopsie montra une distension considérable de l'estomac, avec épaississement pariétal, surtout au niveau du pylore, et une rigidité telle de la paroi qu'elle ne s'affaissa pas après ouverture de l'organe; il y avait péritonite putride généralisée. La muqueuse gastrique était d'un rouge vif, l'épaississement portait surtout sur la sous-muqueuse, distendue par un épanchement suppuré et parsemé de petits abcès envahissant en profondeur la tunique musculaire et la séreuse.

Les examens bactériologiques permirent d'isoler une culture pure d'un streptocoque hémolytique à longues chaînettes, qui, par culture sur gélose tryptique de Douglas, donna naissance à une toxine qui permit, ainsi que les méthodes d'agglutination, de l'identifier au Streptococcus erysipelatis.

Les examens histologiques montrèrent la limitation des lésions à la sous-muqueuse (œdème, infiltration lympho-monocytaire, abcès à centre nécrotique riche en streptocoques).

Cet aspect et les données bactériologiques recueillies permettent d'affirmer que l'érysipèle gastrique est une des formes de la gastrite phlegmoneuse.

P. GAUTHIER-VILLARS.

BIRT (Ed.). — Rétrécissements du rectum de nature bénigne. (Gutarige Strikturen des Rektums). — *Archiv für Schiffs-und Troyen-Hygien*, XXXIII, 1922, p. 1.

L'auteur professe à Shanghaï, où le chirurgien a très fréquemment à intervenir pour des rétrécissements du rectum. Il en rapporte ici neuf observations. Dans huit cas, il s'agissait de rétrécissements par prolifération bénigne, polypeuse dont l'étiologie était la suivante : pour un cas, gonococcie certaine; pour le second, gonococcie probable ; pour un

troisième cas, vraisemblablement syphilis ; les cinq autres cas ont à leur origine une affection parasitaire : pour trois, il s'agit de *Schistosoma japonicum*, pour un de *Clonorchis sinensis* et de *Fasciolopsis buski* associés ; enfin, dans le dernier cas de dysenterie amibienne, et, à ce propos, Birt rapporte, par comparaison, une observation de rétrécissement de nature analogue, mais siégeant non sur le rectum, mais sur le cæcum. Quant au neuvième et dernier cas, il s'agissait d'une tumeur maligne : carcinome cylindrique du rectum avec propagation à la prostate et métastase hépatique. En terminant, l'auteur insiste sur la difficulté qu'il y a à distinguer chez le vivant les néoformations bénignes du rectum des malignes ; mais ces deux catégories sont, il est vrai, justiciables d'un traitement commun : l'ablation.

G. LAVIER.

SINGER et DYAS. — Syphilis gastrique. (Syphilis of the Stomach). — *Arch. of Internal Med.*, nov. 1928, t. 42, n° 5, p. 719; 5 fig.

L'observation suivante confirme que le diagnostic de syphilis gastrique ne peut être posé que sur l'ensemble des signes fournis par la clinique et les examens de laboratoire. En effet, les lésions gommeuses de l'estomac ne semblent pas exister, et le tréponème n'a jamais pu être identifié avec certitude dans les coupes, sauf dans un cas de Mac Nee, qui demeure discutable à cause des nombreux spirilles que contient la muqueuse gastrique.

Il s'agissait, dans cette observation, d'un homme de trente-huit ans, syphilitique ancien, atteint de douleurs gastriques progressivement croissantes et n'ayant pas un type ulcéreux net. Le diagnostic clinique hésitait et, l'amaigrissement progressif faisant craindre un cancer, on pratiqua une résection à la suite de laquelle le malade mourut subitement.

L'examen de la pièce montra trois ulcérations pyloriques peu profondes, serpigineuses, à bords nets, reposant sur une sous-muqueuse considérablement épaissie. Sur les coupes histologiques, la muqueuse est ulcérée, infiltrée de leucocytes mononucléés, souvent disposés en nodules; la musculaire muqueuse est dissociée et infiltrée des mêmes éléments et de nombreux macrophages. Les lésions dominent dans la sous-muqueuse et décroissent en profondeur, caractérisées surtout par l'atteinte des vaisseaux qui présentent des altérations de stade divers et sont entourés de nodules lympho-plasmocytaires. La tunique élastique des vaisseaux est souvent en partie détruite aux points les plus envahis. La couche musculaire est le siège de nodules de type particulier, lympho-plasmocytaires, riches en cellules géantes, éléments qui se rencontrent seulement à ce niveau. Là encore, de même que dans la séreuse, les lésions dominent autour des vaisseaux. Les colorations électives ne permirent pas d'identifier le tréponème.

P. GAUTHIER-VILLARS.

WELLBROCK. — Cancer gastrique au début. (Early gastric Cancer). — *Archives of Pathology*, nov. 1929, t. VIII, n° 5, p. 735; 10 fig.

Cette étude porte sur cent cas de lésions ulcéreuses chroniques de la muqueuse gastrique et fut faite à l'aide de coupes par congélation.

traitées au bleu polychrome de Unna par la méthode rapide de Terry, et à l'hématéine-éosine.

Après avoir rappelé les caractères histologiques des ulcères calleux, l'auteur insiste sur la nécessité de regarder les coupes à un très fort grossissement, car à première vue de grandes analogies existent entre les cellules épithéliales glandulaires en voie de régénération et les cellules cancéreuses. Les unes et les autres sont ovoïdes et de volume supérieur à celui des cellules normales, mais alors que les premières ont une membrane protoplasmique très grêle et des nucléoles de taille réduite, qu'elles occupent une situation perpendiculaire à l'axe de la glande, les cellules cancéreuses, au contraire, ont une membrane protoplasmique dense, des noyaux à nucléoles volumineux, hyperchromatiques, souvent multiples, et qu'elles ont en général une situation moins constante, souvent parallèle à la basale.

A ce stade tout à fait précoce de la dégénérescence maligne, les lésions sont strictement limitées à la muqueuse, et dès ce stade on peut distinguer un type de tumeur à petites cellules non différenciées, un type glandulaire et un type colloïde.

P. GAUTHIER-VILLARS.

WARWICK (M.). — Analyse de cent soixante-seize autopsies de cancer de l'estomac. (Analysis of one hundred and seventy six cases of carcinoma of the stomach submitted to autopsy). — *Annals of Surgery*, 1928, t. 88, p. 216-226.

Cet article de statistique est impossible à résumer; il est précis et peut donner des renseignements intéressants. Il faut noter spécialement la fréquence des perforations gastriques, qui ont été rencontrées dans 22 % des cas; un tiers de ces perforations étaient couvertes, deux tiers étaient ouvertes dans le péritoine et avaient entraîné une péritonite mortelle. Les perforations sont donc une cause fréquente de mort dans le cancer gastrique. Les métastases existaient dans 77 % des cas.

P. MOULONGUET.

DAVID (V.-C.). — Pseudo-cancer de l'estomac. (Pseudo-carcinoma of the stomach. Some unusual lesions of the stomach resembling Carcinoma). — *Annals of Surgery*, 1928, t. 87, pp. 555-565, avec 11 fig.

La gravité de la laparotomie exploratrice dans les cancers de l'estomac manifestement inopérables a conduit très sagement les chirurgiens à renoncer à cette exploration. Cependant il existe des cas où le diagnostic de cancer était inexact et où de volumineuses tumeurs ont été reconnues, grâce à l'opération exploratrice, comme étant de nature non cancéreuse. Ce sont ces cas qui plaident encore en faveur de cette intervention.

David en rapporte quatre cas.

Le premier concerne un ulcère pénétrant de la petite courbure au voisinage d'un corps étranger inclus dans l'estomac et constitué par un agglomérat de graines de tournesol. Ce paquet volumineux fut extrait par gastrotomie, l'ulcère voisin oblitéré, une gastro-entérostomie antérieure fut faite. Néanmoins, le malade mourut. Il a été rapporté déjà onze

cas de ce genre, tous après ingestion de cette graine, et cette affection est surtout fréquente dans l'Illinois.

Le second cas est une lymphogranulomatose de l'estomac, donnant une image lacunaire sur la petite courbure et qui a guéri localement par les rayons X. Mais il est apparu ensuite d'autres localisations de la maladie.

Le troisième cas est un sarcome sous-muqueux de la grande courbure, ayant donné une image lacunaire considérable et qui put être enlevé par clivage, sans ouverture de la cavité gastrique.

Le quatrième cas est une linite plastique de la région pylorique, traitée avec succès par la gastrectomie et que l'auteur pense être une inflammation diffuse chronique, peut-être tuberculeuse, parce qu'il n'a trouvé dans la lésion, malgré de sérieuses recherches, aucune cellule cancéreuse. Néanmoins, ce dernier cas reste discutable, puisqu'on sait la difficulté de l'identification de certains cas de linite cancéreuse.

P. MOULONGUET.

HURST et STEWART. — Ulcères gastro-duodénaux. (Gastric and duodenal Ulcer). — *Oxford Medical Publications*, 1929, 544 pages, 159 figures.

Ce livre est une contribution importante à l'étude des ulcères gastro-duodénaux. Tous les chapitres y sont traités, accompagnés d'une illustration abondante. Dans l'étude des lésions anatomiques, qui seule nous retiendra, les auteurs, après avoir établi que l'ulcération unique est une rareté (24 cas sur 117 ulcères gastriques aigus), distinguent aux lésions une phase aiguë avec abrasion de la muqueuse, œdème des bords de l'ulcération, nécrose vasculaire. A ce stade, la réaction cellulaire est minime, et ce n'est que plus tard, quand la profondeur de l'ulcus augmente, que se forme une barrière leucocytaire et qu'apparaissent les thromboses vasculaires et la prolifération conjonctive.

Lorsque l'ulcération est petite et superficielle, elle a une tendanec remarquable à la guérison spontanée, avec réédification de la muqueuse. Lorsqu'elle est de grande taille, elle évolue vers la perforation et l'hémorragie, et on peut admettre que les lésions de sclérose cicatricielle succèdent seulement aux ulcus chroniques d'emblée ou passés à la chronicité. Il n'est pas rare qu'une ulcération se répare alors que d'autres, à son voisinage, évoluent vers un stade subaigu, puis chronique.

L'ulcus subaigu est rarement observé, car il répond à une phase de courte durée. Les auteurs n'en ont trouvé, au cours de 4000 autopsies, que 14 exemples contre 117 formes aiguës et 89 formes chroniques. Il se caractérise par la réaction marquée de la sous-muqueuse, qui est très épaissie, et par le peu d'importance des lésions vasculaires. La réaction cellulaire y est surtout lympho-plasmocytaire.

L'ulcus chronique, véritable cause des phénomènes cliniques habituels, les formes aiguës ne se manifestant guère que par leurs complications, est le plus souvent unique (12,6 % seulement de lésions multiples pour l'estomac, 17,6 % pour le duodénum). D'après Askanazy (1920), le fond de l'ulcération comprend une couche superficielle, fibrino-purulente, une couche sous-jacente de nécrose fibrinoïde plus ou moins étendue, une couche de tissu de granulation où abondent les éosinophiles, enfin un tissu de cicatrice d'importance variable. Le degré de vascularisation des

tissus, l'intensité des lésions d'endartérite oblitérante sont liés au degré d'activité de l'ulcus. Il faut insister sur l'absence constante de tissu musculaire sous l'ulcération; il est remplacé par un tissu de cicatrice atteignant toute l'épaisseur de la couche musculaire, ce qui est le propre des formes chroniques. Quand ces lésions guérissent, on assiste à la réparation complète de la muqueuse, mais il subsiste toujours dans la couche musculaire une cicatrice fibreuse non rétractile.

Les auteurs s'étendent ensuite longuement sur les lésions de l'ulcéro-cancer et sur leur diagnostic avec les cancers primitivement ulcérés. Ce sont surtout les modifications de la tunique musculaire (transformation fibreuse) et la présence de vaisseaux thrombosés qui permettent d'affirmer que l'ulcération était primitivement simple.

Les nombreuses planches qui accompagnent cet ouvrage viennent préciser tous ces points et constituent une documentation remarquable de cette importante question.

P. GAUTHIER-VILLARS.

KETTLE. — Transformation maligne d'un ulcère chronique du duodénum. (Malignant change in a chronic Duodenal ulcer). — *Lancet*, mars 1930, p. 570.

L'ulcéro-cancer du duodénum est d'une extrême rareté. Deaver ne trouve que 50 cas d'épithéliomas du duodénum sur 151.201 autopsies, dont 30 succédèrent à un ulcère, et il est généralement admis que la dégénerescence maligne de l'ulcère duodénal n'existe pas.

L'auteur en apporte un exemple chez un homme de soixante-huit ans, présentant des antécédents dyspeptiques depuis trois ans et mort d'une pneumonie. L'autopsie montra un ulcus duodénal situé à égale distance du pylore et de l'ampoule de Vater, ulcus presque circulaire, à fond plat, et deux ganglions palpables dans le petit épiploon. L'examen histologique montre d'une part des lésions de type ulcéreux évident : cicatrice fibreuse étendue de la tunique musculaire, endartérite à foyers multiples, et de l'autre l'envahissement épithéliomateux de la muqueuse duodénale aux bords de l'ulcération. Il n'y avait pas d'invasion tumorale au niveau de la zone fibreuse du fond de l'ulcus, et on dut admettre la nature différente des deux lésions, la zone tumorale étant absolument dépourvue de lésions à tendance fibreuse.

P. GAUTHIER-VILLARS.

DAVID (V.). — Contribution à l'étude de l'étiologie de l'ulcère de la grande courbure de l'estomac. — *Acta Chirurgica Scandinavica*, vol. LXIV, fasc. 3-4, pp. 329-345, avec bibliographie et trois radiographies.

La localisation de l'ulcus au niveau de la grande courbure de l'estomac est une grande rareté. Sur deux cents cas opérés à la clinique chirurgicale de l'Université de Prague, l'auteur ne l'a rencontrée que deux fois, et dans aucun de ces cas, il ne s'agissait d'un ulcère peptique vrai. Le premier cas était consécutif à l'ingestion d'une solution corrosive de chlorure de zinc à 50 %. Le deuxième différait à peine macroscopiquement d'un ulcère peptique vrai, mais l'histologie montra qu'il s'agissait d'une lésion ulcéreuse de lymphadénie aleucémique.

Si cette statistique ne permet pas de nier l'existence de l'ulcère peptique de la grande courbure, elle montre tout au moins la nécessité de l'examen histologique avant de l'affirmer.

P. PAVIE.

BUFALINI et MIROLLI. — Hypertrophie et hyperplasie de la tunique musculaire de l'intestin en amont des segments sténosés. — *Archivio italiano di Chirurgia*, vol. 22, fasc. 6, déc. 1928, pp. 589 à 633.

Suivant la conception de Patel, adoptée par nombre d'auteurs, on doit reconnaître peu de valeur à l'hypertrophie musculaire compensatrice par facteur mécanique dans la sténose de l'intestin: le rôle principal est joué par un épaississement connectival dont le point d'origine serait une ulcération muqueuse au niveau du segment sténosé. Bufalini et Mirolli ont voulu vérifier ce qu'a de bien fondé cette hypothèse.

La première partie de leur travail est consacrée à l'exposé de dix observations : dans huit cas, il y avait épaississement de la paroi intestinale en amont du segment sténosé, principalement aux dépens du muscle, et dans deux cas seulement cet épaississement faisait défaut. Dans les cas positifs, il s'agissait deux fois d'ulcérations tuberculeuses du grêle, dans cinq cas de tumeur maligne (carcinome du cæcum ou du cæco-ascendant) ou de tuberculome hypertrophique du cæcum. Les cas négatifs se rapportent à une invagination par tumeur bénigne (myome du grêle) et à une ulcération du grêle, dont l'origine douteuse n'est cependant ni néoplasique ni tuberculeuse.

Les examens histologiques ont été faits à distance de la sténose, afin d'éviter les accidents inflammatoires qui peuvent masquer les lésions réelles, et on a mesuré au moyen de l'oculaire micrométrique les dimensions des noyaux musculaires et le nombre de fibres musculaires sur une distance déterminée, afin d'avoir une vue d'ensemble de l'hypertrophie et de l'hyperplasie. Ils démontrent que la conception de Patel est fausse et exagérée : dans les huit cas observés, il n'y avait qu'un faible élargissement du tissu connectif, aucun accident inflammatoire, et l'épaisseur de la paroi parfois triple ou quadruple était due à l'hypertrophie et hyperplasie de la couche musculaire.

D'après les auteurs, il faut faire jouer le rôle principal au mode d'établissement de la sténose : l'hypertrophie se produit toutes les fois que la sténose s'est développée de façon progressive et lente ; si, au contraire, comme dans les deux cas négatifs, l'occlusion a été rapide, il n'y a pas épaississement de la tunique musculaire.

Des recherches expérimentales constituent la seconde partie du travail : extériorisation d'une anse intestinale à travers une petite boutonnière abdominale, glissement autour de l'anse d'un fil de soie, sacrifice des animaux d'expérience (lapins) au bout d'un temps qui n'excède pas huit jours. Dans les segments prélevés, en vue d'examen histologique, il y avait de nombreuses figures de karyokinèse dont la presque totalité appartenait au tissu musculaire ; en outre, de soigneuses mensurations des noyaux montrent qu'ils sont deux ou trois fois plus grands en amont qu'en aval de la sténose. En aucun cas, il ne fut remarqué d'infiltration inflammatoire de la paroi.

OLIVIERI.

BENASSI. — Recherches expérimentales sur les effets de l'étranglement temporaire d'une anse intestinale. — *Archivio italiano di Chirurgia*, vol. 23, fasc. 2, février 1929, pp. 195 à 220.

Les expériences dont il est question dans ce travail ont été faites sur une série de lapins : après laparotomie, on étrangle un tractus intestinal d'une longueur de 8 centimètres sur une pince à forcipressure munie de gaine en caoutchouc qui, jouant un rôle à peu près semblable à celui d'un anneau d'étranglement herniaire, comprime les anses intestinales et le mésentère correspondant ; on renferme et on laisse au dehors les mors de la pince, que l'on retire avec précaution trois heures après sa mise en place. Les examens histologiques ont été faits à des intervalles variant de quelques minutes à sept mois.

La lésion élémentaire produite par cette striction temporaire consiste en un œdème diffus, une large et abondante infiltration sanguine, surtout dans la muqueuse et la sous-muqueuse, avec une certaine prédilection pour l'extrémité libre des villosités et un aspect flou des bords cellulaires dans les épithéliums villeux. La muqueuse devient rapidement le siège (vingt-quatre heures ou quarante-huit heures) de lésions de nécrobiose diffuse qui la transforment en une masse amorphe pulvérulente et granuleuse ayant à peine conservé son architecture grossière: le revêtement normal épithélial disparaît principalement au bord libre des villosités et même au fond des glandes de Lieberkühn. En revanche, le tissu connectif est moins altéré : les tuniques musculeuse et séreuse sont à peu près complètement respectées, et il se forme entre les deux zones une large bande leucocytaire infiltrée de corps microbiens qui joue le rôle de véritable barrière, sorte de sillon d'élimination entre la muqueuse mortifiée et le reste de la paroi intestinale.

Au bout de quelques jours commence le processus de réparation sur lequel les expériences de l'auteur n'ajoutent rien de nouveau. Il faut noter que jamais il ne résulte dans les suites éloignées de modifications de perméabilité intestinale ni de vices de position.

Les lésions sont dues à la fois au trouble circulatoire temporaire et aussi, l'auteur y insiste, à l'action de la flore bactérienne contenue dans le tractus intestinal étranglé.

Ces expériences montrent le bien fondé de la pratique chirurgicale actuelle, qui consiste à rentrer des anses intestinales après section de la bride d'étranglement, pourvu que les lésions ne soient pas trop avancées (début de sphacèle) et que l'anse, même cyanotique, ait encore un pouvoir réparateur suffisant. Il est d'ailleurs certain qu'au point de vue durée de striction, il ne faut tenir aucun compte du délai de trois heures choisi dans les expériences sur le lapin et qui se trouverait trop court chez l'homme.

OLIVIERI.

COLE et HEIDEMAN. — Ulcération amibienne de la paroi abdominale après appendicectomie suivie de drainage. (Amebic Ulcer of the Abdominal Wall following appendicectomy with Drainage). — *Journ. of the Amer Medic. Assoc.*, 1929, n° 7, p. 537.

On connaît quelques observations de larges ulcérations cutanées ayant succédé à une laparotomie pour appendicite. Dans l'observation

rapportée ici, l'ulcération apparut dix-huit jours après l'ablation d'un appendice perforé ; elle débuta comme un furoncle et grandit peu à peu, envahissant toute la paroi abdominale de bas en haut, à l'exception de la cicatrice d'appendicectomie et de l'ombilic. Le pus prélevé à la surface contenait des amibes. L'émétine, les arsénicaux, la radiothérapie n'ayant donné que des résultats temporaires, on pratiqua l'excision du bord actif de l'ulcération et la guérison fut obtenue avec de larges cicatrices. L'examen histologique révéla la présence d'amibes dans les parois de l'ulcération. Les coupes de l'appendice montrèrent des germes analogues à des amibes, mais qui ne purent être identifiés avec certitude, si bien que l'auteur ne conclut pas fermement à la nature amibienne de l'appendicite.

La littérature contient cinq cas presque semblables, dont le premier est dû à Cullen (1924). Il s'agissait, sauf dans un cas de Christopher (1924), d'appendicectomies ; l'excision du bord de la cicatrice fut toujours nécessaire. L'auteur signale qu'aucun de ces malades n'avait présenté de signes de dysenterie amibienne.

P. GAUTHIER-VILLARS.

WAIL (S.-S.) et JEGOROFF (B.-A.). — A propos des lésions intestinales d'origine syphilitique. — *Virchov's Archiv*, vol. 269, fasc. 1, p. 21, 28 juillet 1928.

A l'autopsie d'un sujet de vingt-six ans, qui avait présenté quelque temps auparavant les symptômes d'une dysenterie et qui était mort de cachexie généralisée avec ascite et anasarque, on trouve des lésions considérables du côlon, évoquant l'image de la colite ulcéro-nécrotique. L'examen histologique montre, en dehors des lésions ulcéreuses qui peuvent bien relever d'une dysenterie constatée cliniquement, des altérations profondes de la sous-muqueuse. Celle-ci est parcourue de traînées inflammatoires, mais, ce qui frappe surtout, ce sont des proliférations nodulaires du tissu musculaire lisse. L'auteur considère ces lésions comme syphilitiques, d'autant plus que l'examen histologique de la racine nasale, déformée d'une façon caractéristique (nez en selle), montre la présence des mêmes nodules musculaires.

CH. OBERLING.

HENNER (Paula). — A propos du rétrécissement congénital de l'intestin. *Virchov's Archiv*, vol. 270, fasc. 3, pp. 764-785, janvier 1929.

L'auteur décrit quatre cas de rétrécissements intestinaux :

Premier cas, rétrécissement duodénal en rapport avec un pancréas anulaire ; deuxième cas, rétrécissement duodénal dû à une malformation de l'embouchure des conduits pancréatiques, avec formation d'un pli transversal entre l'embouchure des conduits pancréatiques, avec formation d'un pli transversal entre l'embouchure du conduit pancréatique et la papille de Vater ; troisième cas, formation d'un pli dans le duodénum par suite d'une torsion insuffisante de l'intestin, avec persistance de la hernie ombilicale physiologique ; quatrième cas, rétrécissement duodénal par torsion exagérée de la première anse intestinale, avec fixation de cette anse à droite de la racine mésentérique.

L'auteur conclut que les proliférations épithéliales, souvent incriminées comme facteur pathogène du rétrécissement intestinal congénital, ne jouent qu'un rôle secondaire ; le facteur primitif est probablement toujours une topographie anormale des viscères abdominaux.

CH. OBERLING.

BONNEAU (Raymond). — Léiomyome malin de l'intestin grêle. — *Bull. et Mém. Société de Chirurg. de Paris*, t. XX, n° 8, séance du 20 janvier 1928, pp. 52-53.

Ce type de tumeur est assez rare. Dans le cas de Bonneau, elle formait une masse appendue au bord libre d'une anse grêle. Du volume du poing, mamelonnée, elle était rouge violacée, de consistance ferme semblant présenter par places des géodes plus molles infiltrées de sang. La tumeur tenait à l'intestin par une surface mesurant environ 4 centimètres suivant l'axe de l'intestin et 1 centimètre dans le sens transversal. Fait curieux, les tuniques de l'intestin au niveau de la tumeur semblaient s'être étirées en une sorte de « pédicule de traction », si bien qu'après résection en parties saines et sans faire de résection segmentaire, le calibre de l'intestin fut parfaitement conservé. Il n'y avait pas de ganglions dans le mésentère, qui était tout à fait normal.

L'examen histologique a donné le résultat suivant : « Cellules musculaires lisses encore reconnaissables comme telles, très hypertrophiées et munies de gros noyaux riches en chromatine formant des faisceaux entrecroisés en tous sens. L'activité karyokinétique est très faible. La tumeur est très abondamment vascularisée par de gros capillaires sanguins dont la paroi est réduite à l'endothélium. Le tissu de la tumeur est dissocié par de nombreuses et importantes hémorragies interstitielles. Celles-ci provoquent des réactions inflammatoires aboutissant à une sclérose plus ou moins développée. »

Ce type de tumeur correspond à ce que l'on appelait autrefois « sarcome de l'intestin ».

A. FOLLIASSON.

WOLFER (J.-A.). — Léiomyomes de l'intestin. (Leiomyomata of the intestines). — *Surgery, Gynec. and Obstetr.*, vol. XLVII, n° 5, nov. 1928, pp. 613 à 651, 11 fig.

Dans l'observation nouvelle qui est l'objet de ce travail, la tumeur siégeait sur le côlon ascendant, auquel elle appendait par un large pédicule, sans déterminer aucune réduction de calibre de la lumière intestinale. Essentiellement bénigne, malgré son volume supérieur à 1 kilogramme, elle fut enlevée avec succès.

A la coupe histologique, l'aspect de fibres musculaires lisses est caractéristique; des zones d'œdème, de nécrose, d'hémorragies parsèment la formation ; les vaisseaux sont irrégulièrement distribués, certains dépourvus de paroi propre.

L'étude du pédicule ne permet pas de découvrir un point de départ aux dépens de la couche musculaire lisse ; aussi, quoique l'auteur ne soulève pas de doute sur ce point, est-il permis de se demander s'il n'y aurait pas eu lieu de discuter un autre diagnostic histologique que

celui de léiomyome, et en particulier celui de gliome (ou schwannome), qu'évoque l'aspect en palissade de certaines rangées nucléaires et la structure fibrillaire du protoplasme.

L'auteur rappelle la possibilité de transformation maligne, signalée dans quelques observations analogues ; certaines d'entre ces tumeurs, en particulier à siège rectal, peuvent venir faire saillie non plus vers la grande cavité péritonéale, mais vers la lumière de l'intestin (variété dite interne), avec phénomènes d'occlusion.

P. MICHON.

THIBAUDEAU et BURKE. — Etude critique des tumeurs épithéliales de l'appendice. (A critical survey of epithelial tumors of the appendix). — *Journ. of Cancer Research.*, mars 1929, t. XIII, n° 1, p. 73, 6 figures.

Les auteurs rapportent quinze cas de tumeurs épithéliales de l'appendice relevées sur 3746 appendices. Ils y ajoutent deux tumeurs diverticulaires, une tumeur de l'intestin grêle analogue par ses caractères aux tumeurs de l'appendice, et un cas de tumeur appendiculaire restée guérie après plus de quinze ans.

On peut diviser ces tumeurs en deux grands groupes :

A) Tumeurs malignes (sept observations envahissant le plus souvent l'organe par propagation, ou développées aux dépens de la muqueuse, ce qui est rare (un cas) ;

B) Tumeurs bénignes, dites carcinoïdes (douze observations).

Ces tumeurs, sur la nature desquelles on discute encore, semblent bien être épithéliales ; elles siègent dans la sous-muqueuse et envahissent peu à peu les tissus voisins. Il semble que l'oblitération fréquente de la lumière de l'appendice soit due bien plutôt au développement même de la tumeur qu'aux réactions inflammatoires associées ; celles-ci manquaient dans six des cas rapportés.

Il semble, d'après la statistique apportée par ce travail, que les tumeurs de l'appendice soient plus fréquentes chez la femme (douze cas) que chez l'homme (sept cas).

M. VALENTIN.

OCHSENHIRT (N.-C.). — Signification des cellules calciformes dans les cancers coliques et rectaux. (The significance of mucus forwing cells in carcinoma of the large intestine and rectum). — *Surgery, Gynec. and Obstetr.*, vol. XLVII, n° 1, juillet 1928, pp. 32 à 35, 5 fig., 2 tableaux.

Les cellules caliciformes, sécrétrices de mucus du revêtement intestinal, ne représentent pas seulement une modification temporaire de la cellule épithéliale cylindrique, mais bien un type cellulaire différencié de façon permanente. Après expulsion du mucus qu'elles renfermaient, elles se mettent aussitôt à en élaborer à nouveau. C'est vers le septième mois de la vie fœtale qu'elles apparaissent. De même dans les tumeurs du côlon et du rectum, elles résultent d'une différenciation partielle des cellules néoplasiques ; plus la tumeur renferme de cellules à mucus, autrement dit plus elle est hautement différenciée, moins elle comporte de malignité.

Un parallèle entre le nombre des cellules caliciformes et le degré de malignité selon l'échelle de Broders montre nettement, d'après une

statistique de cent-quatre-vingt-huit cas, la proportionnalité inverse entre ces deux facteurs.

Mention à part doit être faite des épithéliomas colloïdes, du reste exceptionnels (vingt-deux cas) ; pour ceux-ci, les types à degré de malignité peu élevée sont très riches en mucus, vraisemblablement surtout par hyperactivité des cellules caliciformes ; mais les types à degré de malignité élevée ne le sont pas moins et sont surtout caractérisés par la présence de substance muqueuse dans toutes les cellules réduites pour la plupart à l'état de corps en bagues.

P. MICHON.

BENSAUDE (R.), CAIN (André) et HOROWITZ. — Le lymphosarcome du rectum. — *Annales de Médecine*, n° 5, déc. 1929, p. 405.

A l'occasion de trois cas nettement identifiés de lymphosarcome du rectum, les auteurs font une étude d'ensemble de cette localisation assez spéciale de la tumeur conjonctive et qui possède en outre une individualité clinique incontestable.

Pour eux, le lymphosarcome du rectum est une tumeur maligne primitive ou secondaire, développée aux dépens du tissu adénoïde et plus particulièrement des follicules clos, et envahissant ensuite la totalité de la paroi.

Cette néoplasie maligne est aisément différenciée entre toutes les hyperplasies inflammatoires localisées sur le tissu adénoïde et les ganglions du rectum.

Le lymphosarcome se caractérise, en effet, essentiellement par l'intrication de deux sortes d'éléments, à savoir : la cellule lymphoïde ou lymphoblastique et la trame réticulo-endothéliale, cette dernière prenant dans les cas bien individualisés tous les caractères de la malignité.

Au point de vue macroscopique, le lymphosarcome du rectum se présente d'une façon diffuse, comme au niveau de l'intestin ou localisée en un point. Dans ce dernier cas, malgré sa limitation apparente, la tumeur peut être à l'origine d'une infiltration progressive et envahissante.

A. HÉRAUX.

SOCIÉTÉ ANATOMIQUE DE PARIS

(100e ANNÉE)

Séance du 5 juin 1930

Président : M. ROUSSY.

SOMMAIRE

Comité secret. — Elections 795

Anatomie

BAUMANN (J.). — Un cas de duplicité de l'aorte 738
LUIS DE PINA. — Les faisceaux épineux du muscle grand complexus 783
LUIS DE PINA. — Observations sur l'insertion inférieure du muscle sartorius chez les Portugais 789
VALLOIS (H.-V.). — Nouvelles preuves de la non-dualité du prémaxillaire chez l'homme... 748

Anatomie pathologique

BERNARD, R. LEROUX et GRANDCLAUDE. — Tumeur à type plasmocytaire du maxillaire supérieur 732
BOTREAU-ROUSSEL et HUARD (P.). — Calcification du nucléus pulposus d'un disque intervertébral 782
BUFNOIR (P.) — Fracture du bord axillaire de l'omoplate chez un enfant de huit ans.. 740
BUFNOIR (P.). — Fracture de l'extrémité acromiale de la clavicule 741
CORNIL (L.) et RAILEANU. — Etude histologique d'un cas de névrite hypertrophique 777
DARFEUILLE. — Observation et radiographies d'une luxation dorsale métacarpo-phalangienne de l'index droit..... 742
DARFEUILLE. — Kyste latéro-rotulien externe..... 742
DARFEUILLE. — Tumeur congénitale du raphé ano-scrotal.... 743
DARFEUILLE. — Ectrodactylie du pied gauche 744
DECHAUME (J.), CREYSSEL (J.) et DOUILLET. — Sur les lésions encéphaliques consécutives à la ligature unilatérale de la jugulaire interne 777
FRUCHAUD, BUSSER (FR.) et MÉRAND. — Epithélioma primitif latent du rein révélé par une métastase fémorale 729
HUGUENIN (R.) et BOUILLIÉ (M.). — Hypertrophie congénitale du col vésical 733
LEROUX (R.) et DIAMANT-BERGER. — Tumeur pédiculée du creux de l'aisselle aux dépens du tissu mammaire 746
LEROUX (R.) et DIAMANT-BERGER. — Tumeur mixte du testicule en voie de dégénérescence maligne, ayant donné lieu à un hématome spontané du scrotum 747
MASSELIN (J.-N.). — Recherches sur la structure et la biologie des glandes odorantes du mouton 766
MORICE, LEROUX (R.) et GRANDCLAUDE. — Epithélioma malpighien de l'ovaire..... 732
RAMOND (F.) et SOULÈS (F.). — La métaplasie gastrique 753
RAMOND (F.) et SOULÈS (F.). — La cellule hémoformative de la gastrite chronique 761
RAMOND (F.) et SOULÈS (F.). — La cellule étroite gastrique.. 763
RUDAUX et DURANTE. — Mycose sanguine à prédominance méningée 728
SICARD (ANDRÉ). — A propos de la maladie de Dupuytren.... 745
WELTI (H.). — Fibromes multiples partiellement nécrotiques. Interprétation pathogénique du phénomène du glaçon 736

I. — *CORRESPONDANCE.*

Le secrétaire général donne lecture de plusieurs lettres de remerciements et présente à la Société les communications qu'il a reçues de la province et de l'étranger.

II. — *COMMUNICATIONS.*

MYCOSE (?) SANGUINE A PRÉDOMINANCE MÉNINGÉE

par

Rudaux et Durante.

(Cette communication paraîtra ultérieurement en Recueils de faits dans les ANNALES D'ANATOMIE PATHOLOGIQUE.*)*

M. Champy. — M. Durante a-t-il vu si le thalle de ce champignon est continu ou cloisonné ? Les mucorinées ont parfois tendance à donner dans quelques milieux des figures rhiziformes comparables à celles que nous venons de voir.

M. Oberling. — En examinant les coupes que vient de nous présenter M. Durante, j'ai l'impression que les formations filamenteuses contenues dans les vaisseaux répondent à de la fibrine.

Certes, leurs caractères structuraux sont particuliers, mais ils n'appartiennent à aucun des champignons connus jusqu'ici, l'inégalité des filaments plaide d'ailleurs nettement contre leur nature mycélienne.

Par contre, j'ai vu, notamment dans des vaisseaux de gliomes traités par la méthode de Weigert, des formations fibrineuses qui ressemblent de très près aux images que M. Durante vient de nous montrer.

Le diagnostic différentiel entre la fibrine et les formations mycéliennes est impossible par les méthodes de coloration ; en effet, la coloration élective pour la fibrine est, en somme, un Gram modifié qui colore aussi bien la fibrine que les filaments mycéliens.

Pour affirmer la nature mycélienne dans un cas aussi douteux que celui qui vient de nous être présenté, il n'y a qu'un seul argument susceptible d'entraîner la conviction, c'est la culture.

M. G. Roussy. — Les faits que nous apporte M. Durante sont très intéressants, mais aussi très troublants. Je suis frappé, comme M. Oberling, par l'absence de toute réaction des parois vasculaires, même aux points où les filaments paraissent s'accoler à l'endothélium. Je suis impressionné aussi par le nombre de ces soi-disant parasites contenus dans les vaisseaux. Je crois donc qu'il faut faire les plus extrêmes réserves et recourir à de nouvelles colorations électives de la fibrine avant de conclure à la nature mycosique des images qui viennent de nous être présentées. M. Durante, d'ailleurs, a fait lui-même ces réserves à la fin de sa communication.

M. G. Durante. — Les objections qui précèdent étaient à ce point prévues que j'aurais désiré laisser à la Société le soin d'intituler notre communication faite à titre de curiosité.

Je connais les cristallisations rameuses de la fibrine et sais que, par le Gram, elles peuvent en imposer pour des parasites. Mais l'inégalité des filaments n'est pas un critère suffisant, car on retrouve des filaments épais et grêles chez certains champignons, les oosporoses en particulier.

Il est curieux de voir, à propos de ce cas, les histologistes opiner pour la fibrine, alors que les bactériologistes affirment la nature parasitaire. Cela seul montre la difficulté de certains diagnostics.

Nous ne prétendons pas trancher cette question. Mais le double contour observé sur quelques éléments et les *réactions colorantes* nous paraissent cependant plaider en faveur de la mycose. Nous ne parlons pas du Gram et du violet picriqué, qui prêtent à des erreurs lorsqu'ils sont insuffisamment décolorés ; mais les bleus formule de Kühne ou de Nicolle, le bleu de Nil, le bleu coton, etc., etc., nous ont donné les mêmes résultats électifs positifs. La thionine, enfin, qui colore en *verdâtre la fibrine*, colore ces filaments en bleu intense. Dans une pièce récente présentant de la fibrine cristallisée, j'ai répété ces colorations, qui m'ont donné des résultats négatifs.

Si l'on ne peut accorder aucun crédit aux élections tinctoriales microbiennes, il faudrait alors renoncer à toute constatation bactériologique dans les coupes.

Quant à l'absence de *réaction inflammatoire*, elle n'est pas exceptionnelle dans les mycoses et nous l'avons déjà observée même à l'occasion de filaments siégeant en plein stroma. Cette absence de réactions et les réactions non classiques qu'occasionnent les mycoses sont la cause que celles-ci passent facilement inaperçues faute de recherches systématiques.

Telles sont les raisons qui, complétées par les concordances cliniques, nous portent à pencher plutôt du côté parasitaire. Le type myriapode, cependant, ne laissait pas de nous embarrasser, aussi sommes-nous heureux que le professeur Champy ait observé, chez le poisson, un parasite de cette forme.

ÉPITHÉLIOMA PRIMITIF LATENT DU REIN RÉVÉLÉ PAR UNE MÉTASTASE FÉMORALE

par

Fruchaud, Fritz Busser et Mérand

La question des tumeurs métastatiques des os est de celles qui sont constamment à l'ordre du jour, du point de vue anatomo-pathologique aussi bien que clinique et thérapeutique. Nous avons eu récemment l'occasion d'en observer un nouveau cas qui fait l'objet de cette communication. Voici tout d'abord l'observation clinique :

Observation. — M. Dur..., actuellement âgé de soixante-quatre ans, consulte l'un de nous en novembre 1928 pour une gêne dans les mouvements du genou. On constate simplement à cette époque un léger empâtement périrotulien, sans hydarthrose, et un peu de douleur à la pression du condyle interne.

Un mois plus tard, sans modification des signes fonctionnels, apparaît, au point où siégeait la douleur, une petite tumeur molle, fluctuante, à peu près indolore, semblant fixée dans la profondeur, mais nettement indépendante de la peau. Elle augmente très lentement de volume dans les semaines qui suivent. Deux ponctions exploratrices sont absolument négatives.

Vers la fin de février 1929, la masse tumorale atteint le volume d'un œuf de poule. Elle est indolore à la pression. Elle n'adhère pas à la peau, qui est souple et glisse facilement à sa surface. Par contre, elle fait absolument corps avec le condyle interne. Légèrement fluctuante, elle donne très nettement, en certains points, une crépitation en coque d'œuf. Au niveau du genou, on trouve un peu d'hydarthrose. Il n'y a pas d'atrophie musculaire, ni d'adénopathie inguinale, ni de trouble dans la circulation du membre. Une radiographie, pratiquée par le docteur Bernou, de Châteaubriant, montre que le condyle interne est presque entièrement détruit par une néoformation, beaucoup plus transparente que l'os normal. En profondeur, cette masse a une limite nette et régulière. En surface, il ne semble pas y avoir d'envahissement des parties molles; cependant il existe une solution de continuité de la corticale osseuse, sans éperon périostique.

On porte alors le diagnostic de « tumeur à myéloplaxes », malgré le siège sur l'épiphyse fémorale inférieure, rare dans ce genre de tumeur.

On intervient le 15 mars 1929, sous anesthésie générale; incision verticale, à la face postérieure du condyle, sur la tumeur; on s'aperçoit qu'elle est recouverte d'éléments fibreux qui, en bas, semblent se confondre avec la capsule articulaire, et, en haut, avec le périoste diaphysaire; ces éléments fibreux, qui semblent brider la tumeur, sont incisés; effondrant au passage une mince coque osseuse, on tombe dans une cavité remplie de masses rougeâtres, sanguinolentes, d'aspect charnu, de consistance mollasse, rappelant tout à fait la la banale tumeur à myéloplaxes. La cavité, de la taille d'une noix verte, est creusée dans le condyle interne. En haut, elle atteint la région diaphysaire; en bas, elle va jusqu'au cartilage articulaire, qui ne paraît pas traversé. On vide soigneusement cette cavité à la curette, jusqu'au plan osseux résistant, qui ne semble pas envahi par les éléments tumoraux. Fermeture sans drainage.

Suites des plus simples. Cicatrisation par première intention. Le malade, au quinzième jour, paraît guéri et sort de la clinique.

On voit que tout semblait en faveur du diagnostic de tumeur à myéloplaxes, aussi bien les symptômes cliniques et radiologiques que les constatations opératoires. Cependant, afin d'avoir une certitude, on pratiqua un examen histologique. Voici ce qu'il permit de constater :

Examen histologique. — Fragments qui, en certains points, sont grossièrement lobulés par de forts trousseaux fibreux, contenant de minces lamelles osseuses en voie de résorption; qui, en d'autres, sont dissociés par de larges nappes sanguines. Les éléments tumoraux proprement dits sont en majorité constitués par des cellules assez volumineuses, polygonales par pression réciproque, à protoplasme clair, poussiéreux, à noyaux assez réguliers. Ces cellules claires sont contenues dans un stroma très lâche, dessinant un réseau alvéolaire dans lequel les cellules sont comprises par groupes de huit, dix ou plus. En certains points, cette structure se modifie et l'on observe :

1° Des cordons cellulaires plus larges qui, par places, forment de larges nappes où sont disséminés des axes conjonctifs isolés;

2° Des alvéoles dont le centre est remplacé par un amas de globules rouges;

3° Des cavité arrondies ou ovalaires, véritables cavités tubulaires avec un revêtement formé d'une rangée régulière de cellules claires, cubiques ou cylindriques basses ;

4° Des points où le tissu tumoral, dissocié par des hémorragies, laisse apparaître des formations papillaires, les unes coupées longitudinalement, les autres transversalement, complètement détachées.

Ces différents aspects se rencontrent dans des points très voisins. Dans les zones de structure alvéolaire, les vaisseaux ont souvent une disposition sinusoïde; dans les autres endroits, ils sont contenus dans les axes ou cloisons conjonctifs et ont une paroi épaisse.

Cette structure permet d'affirmer qu'il s'agit d'une métastase d'épithélioma du rein. L'aspect est en effet celui que l'on rencontre dans les tumeurs dites « hypernéphromes », tumeurs qui paraissent vraisemblablement d'origine rénale. Il s'agit, pour préciser, d'une de ces formes à structure mélangée, sur lesquelles ont insisté Roussy et Leroux (1), et pour lesquelles l'un de nous (2) dans un travail récent, a proposé le terme d'« épithélioma intermédiaire ».

Ce diagnostic anatomique a d'ailleurs été confirmé par l'évolution ultérieure. Tout d'abord, dans les jours qui suivirent le départ du malade, il se produisit une hématurie de moyenne abondance. D'autre part, en l'interrogeant, on apprit que, cinq ans auparavant, ses urines avaient été teintées de sang pendant quelques jours. N'attachant aucune importance à ce symptôme, qui ne s'était jamais reproduit depuis, le malade n'avait pas consulté de médecin, ni même jugé utile d'en parler ultérieurement.

Dans les mois qui suivirent, la tumeur fémorale a récidivé, envahissant l'articulation du genou. De plus on sent, dans la région lombaire droite, une masse considérable, dure, fixée, s'étendant jusqu'à l'hypocondre droit et repoussant le foie vers le haut. Enfin des hématuries nouvelles, abondantes, quotidiennes, ont mené le malade à un degré de cachexie très avancé. Il a été récemment revu dans un état qui permet de prévoir une terminaison à brève échéance.

Voici donc une nouvelle observation de métastase osseuse, premier symptôme d'un épithélioma latent du rein. Elle vient s'ajouter à celles qui vous ont été précédemment communiquées (3). Comme elles, il montre combien le diagnostic clinique et radiologique de ces tumeurs peut être délicat.

En général, ces métastases osseuses se reconnaissent à certaines particularités cliniques sur lesquelles Delbet a insisté dans un travail récent (4) : elles se manifestent souvent par une fracture spontanée ; elles sont généralement diaphysaires; elles atteignent fréquemment plu-

(1) Roussy et Leroux : « Tumeurs du rein dites hypernéphromes et tumeurs primitives de la surrénale. » (*Bull. de l'Ass. franç. pour l'étude du Cancer*, 1920, t. IX, p. 288.)

(2) Busser : « Etude anatomique des épithéliomas primitifs du rein chez l'adulte. » (*Bull. de l'Ass. franç. pour l'étude du Cancer*, 1930, t. XIX, p. 198.)

(3) Pasteur Vallery-Radot, Stéhelin et Gauthier-Villars : « Epithélioma primitif du rein cliniquement latent, avec métastases osseuses multiples. » (*C. R. de la Soc. Anat. de Paris*, in *Ann. d'Anat. pathol.*, 1929, t. VI, p. 690.)
Busser : « Un cas d'hypernéphrome révélé par une métastase humérale. » (*C. R. de la Soc. Anat. de Paris*, in *Ann. d'Anat. pathol.*, 1927, t. VI, p. 815.)

(4) Pierre Delbet : « Sur les épithéliomas secondaires des os. » (*Bull. de l'Ass. franç. pour l'étude du Cancer*, 1925, t. XIV, p. 10.)
« 1° Les tumeurs des os qui se révèlent par une fracture spontanée sont des épithéliomas secondaires et non des ostéosarcomes;
« 2° Les tumeurs diaphysaires des os sont le plus souvent des épithéliomas secondaires;
« 3° Les tumeurs qui se généralisent à un grand nombre d'os sont en général des épithéliomas secondaires. »

sieurs pièces du squelette à la fois. Or, dans notre cas, il s'agit d'une tumeur épiphysaire s'accompagnant d'une destruction osseuse très limitée. N'atteignant que le fémur, elle a pu récidiver sans que, apparemment, il se soit produit d'autres localisations osseuses. On conçoit que, dans ces conditions, le diagnostic ait été erroné et que l'on ait pu penser à une tumeur à myéloplaxes. Pourtant, il faut le reconnaître, on aurait pu penser au diagnostic exact si l'on avait connu le symptôme capital : l'hématurie. Elle est en effet presque de règle dans ces cas, et fréquemment, comme dans notre observation, précède de plusieurs années l'apparition de la métastase osseuse. De courte durée, peu abondante, elle n'est pour ainsi dire jamais signalée spontanément par le malade qui, évidemment, ne peut pas saisir le rapport qui existe entre cette hématurie et la tumeur apparue longtemps après. Ce n'est que par un interrogatoire serré que l'on pourra retrouver ce symptôme si important.

Notons, pour terminer, que l'intérêt clinique de ces cas réside dans leur évolution relativement favorable. En effet, la localisation strictement osseuse, l'évolution très lente, des métastases aussi bien que de la tumeur primitive, a permis à certains chirurgiens de pratiquer d'une part la néphrectomie du rein cancéreux, d'autre part l'exérèse des tumeurs métastatiques, ceci avec des survies de plusieurs années. C'est ce que nous nous proposions de tenter si le malade de notre observation n'avait pas refusé toute intervention comme toute exploration nouvelle.

Discussion. — *M. Durante.* — Je rappelle le cas d'un confrère qui, bien portant, eut une fracture de la clavicule en soulevant un poids peu important.

Une biopsie faite au niveau de la fracture m'avait montré des cellules de type hépatique.

Un ou deux ans après, il mourait d'un épithélioma du foie.

TUMEUR A TYPE PLASMOCYTAIRE DU MAXILLAIRE SUPÉRIEUR

par

Bernard, R. Leroux et Grandclaude

ÉPITHÉLIOMA MALPIGHIEN DE L'OVAIRE

par

Morice, R. Leroux et Grandclaude

(Ces deux communications paraîtront dans un numéro ultérieur.)

HYPERTROPHIE CONGÉNITALE DU COL VÉSICAL

par

René Huguenin et Maurice Bouillié

Il existe chez des adultes très jeunes, quelquefois même chez des enfants, un syndrome de dysurie, de rétention, auquel on a donné souvent l'épithète de « prostatisme vésical », « prostatisme sans prostate », ou encore « atonie vésicale primitive ».

La pathogénie de cette lésion a fait l'objet de nombreuses interprétations. En France, deux théories se partagent d'expliquer cette lésion. Celle de Legueu, pour qui la « maladie du col » se rattache à l'hypertrophie prostatique, dont elle n'est souvent que la première étape ; la lésion anatomique comporte souvent aussi du tissu musculaire et du tissu fibreux, de sorte qu'en somme c'est l'hypertrophie de tous les éléments du col, à des degrés divers, qui explique l'affection. Pour Marion, au contraire, c'est l'hypertrophie musculaire du col qui est la cause principale de ce « prostatisme sans prostate ».

A l'étranger, de multiples théories ont également été émises : hypertrophie musculaire ou hypertrophie fibreuse, souvent considérées comme congénitales, hypertrophie glandulaire ou lésions inflammatoires, qui seraient acquises. Sans insister sur cette discussion, qui a été longuement exposée dans un récent travail de Dossot (1), nous voulons seulement attirer l'attention sur la très grande fréquence, sinon la constance de l'hypertrophie musculaire, telle que l'admet la théorie de M. Marion, qui fut d'ailleurs exposée dans la thèse de l'un de nous (2).

Nous avons étudié quatorze cas de maladies du col, et nous avons basé notre étude comparative sur la comparaison avec quatre cols normaux.

Dans un col normal coupé transversalement, la couche de fibres musculaires n'est pas très épaisse, et immédiatement au delà le fragment est complètement occupé par des éléments glandulaires, offrant l'aspect de la prostate. Or, ce qui nous a semblé toujours constituer la différence majeure entre les cols normaux et les cols pathologiques que nous avons étudiés, c'est la plus grande abondance de tissu musculaire, lequel, dans certains cas, occupe la presque totalité du tissu périurétral, chirurgicalement enlevé.

Ce tissu musculaire disloque les glandes, semble les refouler loin de l'urètre et paraît déterminer, par son abondance, l'hypoplasie des cavités glandulaires. Lorsque l'on considère le fragment du col vésical à partir de l'urètre, on ne trouve pas un mince anneau constituant le sphincter lisse (comme cela est dans le col normal, prélevé dans des conditions absolument identiques), et immédiatement au delà des glandules péricervicales ayant la structure histologique de la prostate, séparées les unes des autres par de grêles fibres musculaires lisses et des fibrilles connectives;

(1) Dossot : « La pathologie du col de la vessie. » (*Archives urologiques de la clinique de Necker*, t. VI, fasc. 4, sept. 1929.)

(2) Maurice Bouillié : *Hypertrophie du col vésical*, Paris, 1929.

mais on retrouve de rares groupes glandulaires, anormaux dans leur structure et à l'encontre de larges faisceaux musculaires.

La disposition du tissu musculaire ne se présente plus, sinon parfois dans les régions les plus superficielles, sous l'aspect de fines fibrilles

Hypertrophie musculaire du col avec réaction inflammatoire de la muqueuse. Syndrome d'hypertrophie du col avec rétention datant de quatre ans.

1, épithélium franchement malpighien; *2*, lobules de fibres musculaires lisses hypertrophiques; *3*, culs-de-sac glandulaires distendus à épithélium atrophique; *4*, nodules lympho-plasmocytaires du chorion et de la sous-muqueuse.

isolées ou de faisceaux de fibres encore grêles, mais il forme des faisceaux beaucoup plus volumineux. Les fibres elles-mêmes ont un diamètre comparativement plus grand que celui de fibres normales (voir fig.).

Dans les régions les plus riches en tissu musculaire, les fibres sont groupées en faisceaux orientés en tous sens : les uns sont coupés transversalement, les autres longitudinalement.

Cette hyperplasie musculaire est parfois telle qu'elle offre assez l'aspect d'un myome utérin, d'autant qu'existe parfois en même temps une hyperplasie du tissu conjonctif.

Le tissu conjonctif se rencontre, selon les cas, dans des proportions très variables. Dans la majorité des cas, il est fort peu abondant, et ne constitue que des faisceaux assez grêles entre les masses musculaires. Par contre, il en vient parfois à constituer des bandes beaucoup plus denses, très riches en collagène et dans deux de nos coupes, le tissu conjonctif est presque aussi abondant que le tissu musculaire, au moins dans certaines parties des fragments.

Cette hyperplasie conjonctive, lorsqu'elle existe, est surtout marquée dans la région para-urétrale. A ce niveau, on trouve une réaction inflammatoire, constituée par une infiltration lymphoplasmocytaire du chorion, un œdème qu'accompagnent souvent une métaplasie franchement malpighienne de l'urètre et des culs-de-sac glandulaires ou une partie de ceux-ci (voir fig.).

Souvent aussi les infiltrats inflammatoires sont également périglandulaires. Mais cette réaction inflammatoire nous a paru toujours contingente et facilement explicable par l'infection du canal chez des malades qui se sondaient parfois depuis des années. D'ailleurs, l'altération de l'épithélium de l'urètre et des culs-de-sac glandulaires plaident abondamment en faveur de cette hypothèse.

Cependant, dans les larges nappes conjonctives, on ne trouve aucun autre élément qui trahisse la réaction inflammatoire. On ne peut donc pas trancher la question de savoir si l'hypertrophie conjonctive reconnaît une autre cause que l'hypertrophie musculaire et s'il n'est pas possible qu'à côté des hypertrophies purement musculaires existent des hypertrophies mixtes musculaires et conjonctives.

Dans les coupes qui intéressent l'urètre et les tissus péri-urétraux, on rencontre des éléments glandulaires, mais, et c'est là le point qui nous a paru fondamental, la couche glandulaire est ordinairement peu importante, les cavités sont séparées les unes des autres par d'épais tractus musculaires, à l'encontre de ce qu'on voit dans un col normal. Souvent même, il arrive que la couche glandulaire occupe une très faible partie du fragment à la périphérie du canal urétral et on ne retrouve plus de glandes dans toute la masse presque uniquement musculaire.

Par ailleurs, pour la plupart d'entre elles, ces glandes ont un aspect très particulier : cavités distendues à épithélium très plat à peine existant ou, la plupart du temps, mêmes cavités aplaties minuscules ne contenant pas de produit de sécrétion et dont l'épithélium est franchement curviligne et non plus papilliforme.

Sans doute il en persiste encore quelques-unes qui contiennent un produit de sécrétion ou même qui présentent un aspect à peu près normal, mais c'est là l'exception.

En tout cas, nous n'avons dans aucun cas observé l'hyperplasie adénomateuse des cavités glandulaires. Les vaisseaux sont souvent distendus et les capillaires, malgré leurs parois grêles, ont un diamètre large et sont gorgés de globules rouges; mais il n'y a aucun élément d'ordre inflammatoire, et il semble bien s'agir d'une simple congestion d'ordre mécanique.

Les cols que nous avons examinés diffèrent donc histologiquement des cols normaux par l'abondance et le volume des faisceaux musculaires, par l'hyperplasie et l'hypertrophie des fibres elles-mêmes, par (au moins le plus souvent) la plus grande rareté du tissu connectif, par l'hypoplasie des cavités glandulaires et par la congestion des vaisseaux.

L'on pourrait donc admettre avec M. Marion que la « maladie du col » reconnaît comme cause habituelle une hypertrophie purement musculaire. Sans doute il n'est pas impossible que, pour un même syndrome, chez un individu du même âge, on observe parfois une hyperplasie glandulaire, de même que nous avons vu l'hyperplasie conjonctive s'associer à celle du muscle. Il n'en reste pas moins dans la règle (puisque le fait fut à peu près constant dans les quatorze cas que nous avons examinés) que la maladie du col chez l'adulte jeune relève d'une hypertrophie musculaire dont l'origine peut être interprétée comme congénitale, ainsi que le veut M. Marion, et comparée à l'hypertrophie du pylore du nouveau-né. Il est curieux de remarquer que cette hypertrophie du muscle, très importante au niveau du col, existe aussi au niveau de la paroi vésicale et s'accompagne de la présence de diverticules. Mais, chez ces malades, aucune autre malformation ne fut, par contre, retrouvée, et l'étude clinique n'a pas montré non plus qu'il existe aucune atteinte décelable du système nerveux, ni spina-bifida, ni signes de neuro-fibromatose.

M. Mouchet. — Je n'ai pas d'expérience personnelle de cette maladie du col vésical ; je n'ai jamais observé de cas de ce genre. Mais je ne pouvais m'empêcher, en écoutant l'intéressante communication de M. Huguenin, de songer à la sténose hypertrophique du pylore des nourrissons, que je connais bien. Je crois donc très vraisemblable l'opinion admise par mon ami Marion et soutenue au nom de l'histologie par M. Huguenin.

Le fait que les troubles fonctionnels apparaissent seulement à la trentaine ne prouve rien contre l'origine congénitale de l'affection. Que d'anomalies congénitales qui ne donnent des troubles qu'après la vingtième année, quand ce ne seraient que les côtes cervicales !

FIBROMES MULTIPLES PARTIELLEMENT NÉCROTIQUES. INTERPRÉTATION PATHOGÉNIQUE DU PHÉNOMÈNE DU GLAÇON

par

H. Welti

Observation. — Mme D..., cinquante et un ans, vient consulter le 30 avril 1930 pour des métrorragies. Elle a été bien réglée jusqu'en 1927. Depuis ce moment, les règles sont devenues plus abondantes. Elles durent une semaine avec évacuation de caillots pendant les deux premiers jours. Depuis le 3 avril, la malade perd du sang tous les jours, et les hémorragies vont en s'exagérant.

N'a jamais été malade. Quelques pertes blanches ces derniers mois. A eu trois enfants. Pas de fausses couches.

Examen le 30 avril. — Très volumineux fibrome s'étendant supérieurement jusqu'à l'ombilic, et allongé transversalement. Le segment gauche de la tumeur est plus volumineux que le segment droit. Il occupe toute la fosse iliaque. Le segment droit, plus petit, a une consistance plus ferme. Les mouvements qui lui sont imprimés se transmettent nettement au col. Celui-ci est d'ailleurs entr'ouvert. Pas d'ascite. Mais, en déprimant brusquement la paroi en regard de la partie droite du fibrome, l'on perçoit avec netteté un choc en retour caractéristique du *phénomène du glaçon*. Cette sensation n'existe pas lorsque la palpation est faite de haut en bas. Le ballottement n'existe que lorsque le segment droit de la tumeur est déprimé transversalement vers le segment opposé. De même, le phénomène du glaçon ne peut être mis en évidence sur la partie gauche du fibrome.

Le 6 mai, hystérectomie subtotale. Volumineux fibrome, dont la partie inférieure est bloquée dans le petit bassin. Pas d'ascite.

Examen de la pièce. — L'utérus présente une très grosse bosselure gauche qui répond à un myome gros comme une tête d'enfant, d'aspect œdémateux, blanc rosé, de consistance très molle et comme gorgé par un liquide d'œdème qui sourd à la pression. Petit noyau d'aspect lilas au niveau du fond de l'utérus. Surtout un myome de grandes dimensions occupe le segment droit de la paroi utérine. Moins volumineux que le premier myome, son aspect est différent. De consistance ferme, d'aspect blanchâtre, il résiste au couteau qui le coupe. Il ne présente aucun signe macroscopique de dégénérescence inflammatoire, et des travées fibreuses le divisent en lobules. La cavité utérine, très allongée, s'interpose entre les deux noyaux fibromateux droit et gauche. Elle est repoussée vers la droite. La muqueuse qui la tapisse est épaisse et blanchâtre. Notons enfin que l'insertion des ligaments ronds est reportée sur la face antérieure de la masse fibromateuse.

Cette observation nous a semblé intéressante, car l'examen de la pièce opératoire nous a permis d'expliquer l'existence du phénomène du glaçon, en l'absence de toute trace d'ascite.

Le fibrome comprenait deux noyaux principaux. L'un, gauche, de consistance très molle, était gorgé de liquide d'œdème. L'autre, droit, était, au contraire, ferme et non dégénéré. Sur la pièce opératoire, comme au cours de l'examen clinique, en déprimant la partie gauche du fibrome, nous ne percevions rien de particulier. Au contraire, en déprimant brusquement la partie droite d'une main, la partie gauche étant immobilisée dans la main opposée, une sensation identique à celle du ballottement perçu avant l'opération était manifeste. *Le myome gauche, mis sous tension comme une balle de caoutchouc, renvoyait le myome non dégénéré, qui venait faire choc en retour* sous les doigts de la main droite. Quant à la main gauche, elle jouait le même rôle que la paroi osseuse pelvienne, le fibrome étant en place.

Dans cette observation, le phénomène du glaçon était uniquement en rapport avec la présence de deux noyaux fibromateux de consistance différente, l'un solide, l'autre œdémateux. Le ballottement perçu en présence d'un kyste de l'ovaire dégénéré est-il toujours la conséquence de l'ascite concomitante, quelquefois très peu abondante ? Les segments liquides et les parties solides dégénérées du kyste ne peuvent-elles réaliser des conditions identiques à celles notées chez notre malade ? Des observations ultérieures permettront de répondre à cette question, dont l'intérêt clinique est évident.

UN CAS DE DUPLICITÉ DE L'AORTE

par

J. Baumann

Sur un cadavre de sujet masculin âgé de l'Ecole pratique, nous avons découvert une disposition absolument exceptionnelle de l'aorte.

Sur cette pièce, la crosse de l'aorte présente un trajet et des rapports normaux, mais au niveau de la cinquième vertèbre dorsale, l'aorte se renfle en une énorme poche mesurant 58 millimètres de diamètre, qui a les caractères d'un anévrisme sacciforme développé aux dépens du bord gauche.

Le pôle supérieur de la poche remonte jusqu'à la quatrième vertèbre dorsale, son pôle inférieur descend jusqu'au bord inférieur de la huitième vertèbre dorsale.

De ce pôle inférieur on voit partir deux troncs vasculaires qui descendent, accolés en canons de fusil, sur la face antérieure et le flanc gauche de la colonne vertébrale.

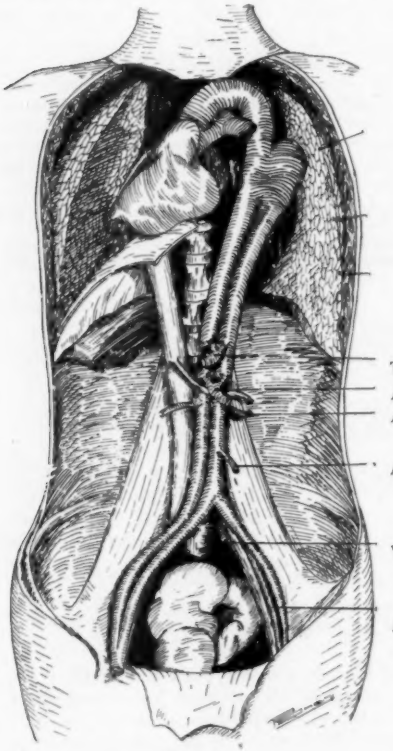

FIG. 1.
Disposition générale de l'aorte double.

Le tronc droit a un diamètre de 18 millimètres au niveau de l'étage thoracique, de 23 millimètres au niveau de l'étage abdominal.

Le tronc gauche a un calibre très légèrement inférieur.

Au niveau du disque qui sépare les quatrième et cinquième lombaires chaque tronc se divise en deux branches.

L'aorte droite donne ainsi deux artères qui se comportent absolument comme des iliaques primitives droite et gauche normales, se bifurquant, la droite après un trajet de 9 cm. 2, la gauche après un trajet de 8 cm. 4 en iliaque externe et hypogastrique.

Les branches de l'aorte gauche ne se comportent pas de même :

La branche droite passe en avant de la branche gauche de l'aorte droite, puis longe le flanc inférieur et gauche de sa branche droite, passe en avant de l'hypogastrique droite et longe enfin le flanc gauche de l'iliaque externe droite, à laquelle elle s'unit un peu au-dessous de l'arcade crurale, pour former l'artère fémorale suivant un mode qui rappelle la formation du cholédoque par union des canaux hépatique et cystique.

La branche gauche longe le flanc supérieur de la branche gauche de l'aorte droite et s'unit de même à l'iliaque externe gauche pour former la fémorale.

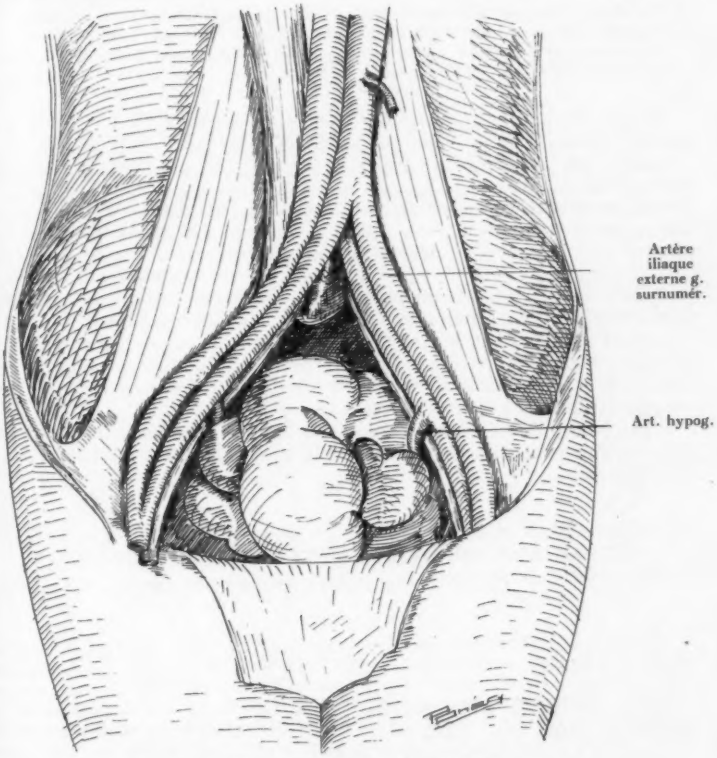

FIG. 2. — *Terminaison des deux aortes.*

Autrement dit, l'aorte droite et ses deux branches se comportent comme une aorte normale et des iliaques primitives normales, l'aorte gauche se divise en deux branches qui apparaissent comme des iliaques externes surnuméraires.

Les branches abdominales de l'aorte naissent d'une façon très spéciale :

Le tronc cœliaque naît au niveau du bord supérieur de la première lombaire par une racine de chacune des aortes et donne la diaphragmatique inférieure.

La mésentérique supérieure naît également par une racine de chacune des aortes au bord inférieur de la première lombaire.

Les rénales naissent un peu au-dessous, la droite de l'aorte droite, la gauche de l'aorte gauche.

La mésentérique inférieure naît au niveau du bord inférieur de la troisième lombaire de la face antérieure de l'aorte gauche.

A noter que nous n'avons pas trouvé d'artère sacrée moyenne.

La disposition veineuse nous a paru normale.

La veine iliaque primitive gauche longe le bord inférieur de la branche gauche de l'aorte droite, passe en arrière des branches droites des deux aortes.

La veine iliaque primitive droite est au-dessous, puis en arrière, puis au-dessus de ces mêmes branches.

La veine cave inférieure suit son trajet normal au flanc droit de l'aorte droite.

Malgré de nombreuses recherches, nous n'avons trouvé dans la littérature aucune anomalie semblable à celle que nous rapportons.

Kobelt en a cependant rapporté une se rapprochant un peu de la nôtre (1).

Sur sa pièce, à 5 centimètres au-dessus du point de bifurcation de l'aorte, se détache de chaque côté un vaisseau qui débouche dans l'artère iliaque externe juste au-dessus de l'arcade crurale à droite, juste au-dessous à gauche.

Il faut voir vraisemblablement dans notre cas un rappel de la disposition embryonnaire primitive en deux ébauches aortiques.

Le fait que les deux aortes ne donnent pas exactement les mêmes branches n'est pas contraire à cette interprétation, certaines ayant pu disparaître, de même que les veines cardinales gauches régressent au cours de l'évolution du système veineux.

L'extrême précocité de la fusion des deux aortes descendantes explique le caractère exceptionnel de notre pièce, qui est sans doute unique dans la littérature.

FRACTURE DU BORD AXILLAIRE DE L'OMOPLATE CHEZ UN ENFANT DE HUIT ANS

par

Paul Bufnoir

Nous apportons à la Société l'observation et la radiographie d'un enfant de huit ans ayant présenté une fracture du bord axillaire de l'omoplate un peu au-dessous de la cavité glénoïde, fracture d'une extrême rareté à cet âge.

Cet enfant a été amené, le 19 mars 1930, à la consultation de chirurgie du docteur Mouchet. Il avait fait trois jours avant une chute à la renverse dans un escalier, et la région scapulaire droite avait porté directement sur le bord d'une marche.

(1) KOBELT : « Ein Fall von Verdoppelung der Arteriae iliacae communis und des understen Teiles der Aorta Abdominalis. » (*Schweizerische Medizinische Wochenschrift*, III, 1922, pp. 252-254.)

Le jour même, l'impotence fonctionnelle reste légère, l'enfant se sert de son bras, mais la région scapulaire est douloureuse. Le lendemain, la mère note une éraflure superficielle et du gonflement. La douleur est assez vive et l'impotence fonctionnelle accrue.

Lorsqu'on nous présente l'enfant, le surlendemain, toute la région scapulaire droite est le siège d'un important gonflement. Une ecchymose de 5 à 6 centimètres de long part du bord axillaire de l'omoplate, se prolongeant vers la base de l'aisselle. Un point douloureux très précis est localisé sur le bord axillaire de l'omoplate.

Les mouvements passifs de l'épaule sont tous possibles, sauf la rotation externe de l'humérus. Les mouvements passifs de l'omoplate sur le thorax sont possibles.

L'examen des mouvements actifs montre l'impossibilité de l'abduction et de la rotation externe du bras.

Il n'y a pas de crépitation.

En fixant l'angle inférieur de l'omoplate et en imprimant des mouvements à l'épaule, on ne perçoit pas de mobilité anormale.

La radiographie montre, à un centimètre environ au-dessous de la cavité glénoïde, un trait de fracture avec un léger engrènement des fragments. Le trait est à peu près perpendiculaire au bord de l'os et ne semble pas se prolonger plus d'un centimètre.

Cet enfant présentait donc une fracture du bord axillaire de l'omoplate, probablement par choc direct. Le traitement a consisté dans l'immobilisation par un pansement ouaté, avec une légère abduction du bras pendant quelques jours.

FRACTURE DE L'EXTRÉMITÉ ACROMIALE DE LA CLAVICULE

par

Paul Bufnoir

Nous avons observé, à la consultation de chirurgie du docteur Mouchet, une fracture de l'extrémité acromiale de la clavicule chez une fillette de huit ans. Elle présentait quelques caractères cliniques et radiologiques particuliers.

L'enfant avait fait, le 14 mai dernier, une chute en avant sur le moignon de l'épaule. La douleur et l'impotence fonctionnelle étaient apparues aussitôt. Le gonflement s'étendait à toute l'épaule. Il n'y avait pas de mobilité anormale, ni de crépitation. Si on localisait un point douloureux dans la région acromio-claviculaire, la tête humérale était également douloureuse. Les mouvements actifs de l'humérus étaient impossibles, les mouvements passifs douloureux, surtout l'abduction et la rotation externe. Le diagnostic de fracture de l'extrémité acromiale de la clavicule était difficile, et l'on pouvait penser à une lésion humérale.

Une radiographie fut pratiquée.

Elle montra une fracture de l'extrémité acromiale de la clavicule, avec déplacement. Mais on voit également sur cette radiographie un aspect du cartilage de conjugaison de l'extrémité supérieure de l'humérus qui pourrait, au premier abord, en imposer pour un trait de fracture. Cet aspect triangulaire à base inférieure du cartilage est cependant normal à cet âge ; on a montré récemment qu'il était surtout marqué sur les radiographies prises l'humérus étant en rotation interne.

OBSERVATION ET RADIOGRAPHIE D'UNE LUXATION DORSALE MÉTACARPO-PHALANGIENNE DE L'INDEX DROIT

par

Darfeuille

Nous avons examiné un enfant de neuf ans, souffrant depuis trois jours de la main droite, dans la région de l'articulation métacarpienne de l'index.

Pour éviter un coup de l'un de ses camarades, il avait été amené à parer de sa main droite, qui recevait ainsi le choc sur sa face palmaire.

Les mouvements de l'index devenaient dès lors très limités et douloureux.

On était frappé par une légère infiltration ecchymotique et une déformation apparente de l'index, nettement déjeté en dedans, venant chevaucher le médius et entraînant une saillie dorsale de l'articulation métacarpo-phalangienne.

On appréciait cependant facilement les surfaces articulaires et la saillie dorsale de l'extrémité postérieure de la phalange, tandis qu'en avant une dépression suivant la tête du métacarpien conduisait sur la phalange.

Le diagnostic de luxation était évident et avait d'ailleurs été fait en ville, mais l'on n'avait pu en obtenir la réduction.

La traction seule ne suffit pas non plus à notre maître, M. Mouchet, qui dut recourir sous anesthésie générale à la manœuvre classique de réduction de la luxation complexe du pouce, c'est-à-dire en plaçant la phalange perpendiculairement au métacarpien et en s'en servant pour repousser d'arrière en avant la sangle sésamoïdienne et la basculer ainsi au-devant de la tête du métacarpien.

Cette manœuvre réussit d'ailleurs parfaitement et un petit claquement vint indiquer que la sangle sésamoïdienne avait franchi la tête métacarpienne.

La radiographie n'a pas montré les sésamoïdiens vraisemblablement cause de l'impossibilité primitive de réduction.

De face, on y voit la déviation cubitale très légère de l'index, de profil la luxation dorsale très nette de l'index.

KYSTE LATÉRO-ROTULIEN EXTERNE

par

Darfeuille

Nous avons observé un enfant de huit ans porteur d'un kyste latéro-rotulien externe adressé par M. Gouverneur à notre maître, M. Mouchet.

Les parents s'étaient aperçus que, depuis quelque temps, une tuméfaction se développait dans l'interligne articulaire du genou de cet enfant, qui d'ailleurs n'en souffrait pas et n'en était pas gêné dans la marche. Seule la crainte de la voir se développer davantage les conduisait à consulter et à accepter l'intervention proposée.

A la face externe du genou, à la hauteur de l'interligne articulaire existait une tuméfaction arrondie, régulière, de la grosseur d'une petite noix. La surface en était lisse et on la limitait assez bien dans l'extension de la

jambe pour affirmer qu'elle n'avait aucune connexion osseuse et qu'elle était développée aux dépens des parties molles, impression qu'étayait encore le fait qu'elle semblait diminuer de volume, devenir moins tendue dans la flexion de la jambe. La consistance en était rénitente et l'on posa le diagnostic de kyste para-articulaire du genou ou de kyste du ménisque externe.

L'enfant ne présentait ni ganglions, ni atrophie de la jambe.

L'intervention, sous anesthésie générale, permit de disséquer le kyste, recouvert d'une couche adipeuse adhérente. On dut poursuivre la dissection sous le tendon rotulien et l'on arriva au voisinage de la capsule, mais sans voir une connexion très certaine, ni aucune communication avec l'articulation.

Le kyste était indépendant du ménisque externe. Son contenu était gélatineux, jaune ambré.

L'examen histologique a montré que la paroi ne présentait en aucun point de revêtement endothélial. C'est une bande de tissu conjonctif présentant les altérations banales des pseudo-kystes par fonte du tissu connectif.

Les pseudo-kystes siègent au voisinage du poignet et du genou.

Des cas semblables ont été rapportés en 1926 à la Société de Chirurgie par MM. Gouverneur et Leblanc ; en 1928 dans les *Annales d'Anatomie pathologique,* par MM. Letulle et Leblanc ; en 1929 dans la *Revue d'Orthopédie,* par M. Guillot.

Ces pseudo-kystes n'ont pas de connexion avec les articulations ; il s'agit là d'une dégénérescence gélatiniforme du tissu conjonctif, qui s'entoure au cours de son évolution d'une véritable capsule conjonctive qui en rend facile l'extirpation.

TUMEUR CONGÉNITALE DU RAPHÉ ANOSCROTAL

par

Darfeuille

Nous avons l'honneur de rapporter l'observation d'une tumeur congénitale du raphé anoscrotal constatée chez un nourrisson de onze jours.

Il présentait une tumeur bilobée du raphé anoscrotal qui, à première vue, semblait en rapport intime avec le canal anal.

Cette tumeur est sensiblement à gauche de la ligne médiane, en arrière et nettement indépendante du scrotum.

Elle est formée de deux parties macroscopiquement très différentes, réunies par un très léger rétrécissement de la masse qui s'étrangle à l'union des deux parties constituantes.

La partie antérieure et externe, de la taille d'une grosse noisette, est rouge, presque violacée et présente des striations transversales qui lui donnent l'aspect d'un scrotum, dont elle a la consistance.

La partie postérieure et interne est plus volumineuse, de la grosseur d'une noix, recouverte d'une peau normale. La consistance en est ferme et donne une impression de lipome. Cette tumeur bilobée présente une très large base d'implantation. Très distincte du scrotum, elle l'est aussi du canal anal.

Les bourses sus-jacentes renferment deux testicules normaux.

La partie d'aspect scrotal de la tumeur est flasque et ne renferme pas de testicule aberrant.

On se décide à l'ablation en masse de cette tumeur sous anesthésie et l'exérèse en est très simple. On ne note pas d'antécédents similaires. On a seulement relevé qu'un jeune frère a présenté une hernie inguinale congénitale.

L'examen histologique montre un épiderme normal.

Au niveau du corps papillaire, en profondeur, les vaisseaux sont anormalement développés et il existe d'énormes cavités lymphatiques et sanguines. Entre ces cavités, le corps papillaire est riche en cellules, en polynucléaires par endroits d'apparence inflammatoire.

On croit pouvoir conclure à un nævus du type hémolymphangiome.

Ectrodactylie du pied gauche.

ECTRODACTYLIE DU PIED GAUCHE

par

Darfeuille

Nous avons l'honneur de rapporter l'observation d'un enfant de huit ans, du sexe masculin, porteur d'une ectrodactylie du pied observée dans le service de notre maître, M. Mouchet.

Le pied gauche de cet enfant porte seulement trois orteils : le gros orteil et les deux orteils adjacents.

Le pied, par ailleurs, semble bien constitué et ne paraît pas, au premier abord, beaucoup moins large que le pied droit. Ce pied est en attitude de valgus, qui entraîne un degré appréciable du genu valgum.

On s'aperçoit de la présence des trois métatarsiens correspondants.

Le squelette jambier compte un tibia et un péroné normaux.

En procédant à des mensurations comparées des deux membres, on constate à gauche une diminution de longueur et de circonférence de chaque segment par rapport au côté droit.

Le pied gauche a une longueur de 18 cm. 5, le droit de 20 centimètres; une circonférence médiotarsienne de 17 cm. 5 à gauche, de 19 cm. 5 à droite.

La longueur de la jambe gauche est de 22 centimètres; à droite de 25 cm. 5.

Le mollet gauche a 23 centimètres de circonférence, le droit de 26 centimètres.

Des différences de même ordre ont été relevées à la cuisse.

On note chez cet enfant une légère syndactylie entre les deuxième et troisième orteils du pied droit.

On ne relève pas de malformation congénitale dans les antécédents familiaux de cet enfant.

On peut retenir qu'il a marché tard, à quinze mois, et qu'il a toujours marché en traînant la jambe, mais sans douleurs.

Les radiographies de la jambe et du pied montrent la présence d'un péroné normal.

Au pied existent les trois premiers métatarsiens seulement.

Le squelette tarsien est très intéressant : d'une part, du côté de l'arrière-pied, où l'astragale et le calcanéum sont fusionnés dans leur partie postérieure;

en avant, au contraire, se détachent nettement la tête astragalienne et le bord antérieur du calcanéum, tandis qu'en arrière le tenon astragalien se continue par une même ligne régulière avec la face supérieure du calcanéum.

Le tarse antérieur est formé de trois os ; l'os le plus interne, articulé avec le premier métatarsien, n'a nullement la forme d'un scaphoïde, et l'on peut admettre que ces trois os sont des cunéiformes.

A PROPOS DE LA MALADIE DE DUPUYTREN

par

André Sicard

La maladie de Dupuytren est une affection curieuse dont la pathogénie est encore bien obscure. Les facteurs étiologiques les plus divers ont été tour à tour invoqués : traumatismes répétés, intoxications, dégénérescence de reliquats de tissu embryonnaire (Krogius), lésions du système nerveux central ou périphérique.

Mais la cause réelle reste jusqu'à maintenant purement hypothétique. Il nous a semblé que, dans une affection aussi complexe, la constatation d'un fait anatomique, aussi modeste soit-il, pouvait présenter de l'intérêt.

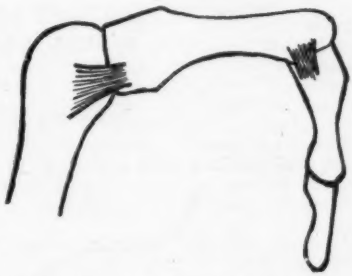

Rétraction des ligaments latéraux des articulations métacarpo-phalangienne et phalango-phalanginienne.

Nous avons eu l'occasion récemment, dans le service de notre maître, le professeur Lenormant, de pratiquer la désarticulation métacarpo-phalangienne du cinquième doigt de la main droite d'un malade présentant une rétraction typique de l'aponévrose palmaire.

Cet homme, âgé de quarante-sept ans, avait été opéré il y a trois ans : l'incision avait été faite en face du quatrième doigt, qui était alors le plus atteint. Les lésions ont continué à progresser peu à peu, atteignant leur maximum au niveau de l'auriculaire.

L'extrémité libre de ce doigt s'appliquait sur la paume de la main. On constatait une flexion complète, irréductible, de la première phalange sur le métacarpien, de la deuxième phalange sur la première, tandis que la phalangette avait conservé ses mouvements d'extension.

La dissection du doigt nous permit de constater une intégrité parfaite des tendons fléchisseurs, qui ne présentaient ni raccourcissement ni adhérences avec leur gaine fibreuse. Les surfaces articulaires phalango-phalanginiennes étaient normales (vérification radiographique). Par contre, les ligaments latéraux de cette articulation étaient épaissis et rétractés, empêchant toute tentative d'extension. Dès que nous avons incisé la face antérieure de la capsule, l'extension a pu se faire avec un ressaut caractéristique, analogue à celui que l'on obtient dans « le doigt à ressort », et qui se reproduisait à chaque mouvement de flexion et d'extension. Ce phénomène nous a semblé être uniquement en rapport avec la rétraction ligamentaire, car nous n'avons jamais pu le retrouver sur un doigt normal disséqué dans les mêmes conditions.

Les différents temps opératoires de la désarticulation ne nous ont pas permis de constater l'état des ligaments latéraux de l'articulation métacarpo-phalangienne, mais il est possible de présumer qu'on y aurait rencontré les mêmes lésions.

L'atteinte des ligaments latéraux des articulations métacarpo-phalangienne et phalango-phalanginienne est donc un fait important sur lequel Delbet avait déjà insisté, et qui contribue fortement à la flexion irréductible du doigt.

Elle ne semble pas secondaire, s'accompagnant exceptionnellement de déformations osseuses. C'est bien plutôt une lésion primitive, au même titre que la rétraction de l'aponévrose palmaire.

La maladie de Dupuytren nous apparaît alors comme une *localisation dystrophique limitée non seulement à l'aponévrose palmaire, mais aussi aux ligaments latéraux des articulations métacarpo-phalangienne et phalango-phalanginienne,* respectant l'articulation de la deuxième phalange avec la troisième et ayant vraisemblablement comme point de départ une lésion nerveuse encore inconnue.

TUMEUR PÉDICULÉE DU CREUX DE L'AISSSELLE AUX DÉPENS DE TISSU MAMMAIRE

par

R. Leroux et Diamant-Berger

La malade dont nous apportons la curieuse observation est une femme de trente-cinq ans, en bonne santé générale, ne présentant aucune tare, ni aucun passé pathologique spécial.

Tumeur pédiculée de l'aisselle.

Depuis six ans environ était apparue dans le fond de son creux axillaire gauche, plutôt sur son versant externe, une tumeur pédiculée parfaitement indolore et non gênante, qui avait absolument l'aspect bilobé, les dimensions habituelles et la pigmentation d'un scrotum. A la palpation, on sentait une masse en deux parties, séparées par un sillon net, de dureté moyenne, avec des zones un peu irrégulières et de consistance inégale. Il n'existait aucune adénopathie.

La tumeur fut enlevée le plus simplement du monde à l'anesthésie locale ; et l'examen histologique révéla qu'il s'agissait d'un adénofibrome canaliculaire du sein, avec quelques formations kystiques galactophores. Il existait une notable prolifération à type myo-épithélial, paraissant actuellement bénigne, mais imposant néanmoins des réserves pour l'avenir.

En résumé, il s'agit d'une tumeur développée soit aux dépens de tissu mammaire aberrant de l'aisselle, soit aux dépens d'un sein surnuméraire, dont il n'existait cependant aucune trace cliniquement. Nous penchons pour cette raison pour la première interprétation.

TUMEUR MIXTE DU TESTICULE, EN VOIE DE DÉGÉNÉRESCENCE MALIGNE, AYANT DONNÉ LIEU A UN HÉMATOME SPONTANÉ DU SCROTUM

par

R. Leroux et Diamant-Berger

Il s'agit d'un malade, âgé de trente-trois ans, entré à l'hôpital Ambroise-Paré le 25 mars 1930, dans le service du docteur Desmaret, pour un volumineux hématome des bourses, apparu brusquement au moment où le malade descendait un trottoir. On ne peut donc considérer qu'il s'agissait d'un traumatisme, à proprement parler : l'hématome était bien d'apparition spontanée.

Il présentait à l'examen des bourses grosses comme une tête d'enfant, tendues et ecchymotiques. Cette ecchymose s'étendait à la racine de la verge et à la région pubienne et inguinale. A la palpation, on ne pouvait distinguer dans la masse infiltrée aucun des éléments du contenu scrotal. On ne trouvait aucune adénopathie, le malade ne présentait aucune douleur notable, ni aucune modification de son état général. On apprend seulement qu'il était porteur depuis des années d'une tumeur du testicule gauche, diagnostiquée hydrocèle.

Intervention le 17 avril, après quelques semaines de mise au repos, pendant lesquelles la tuméfaction diminuait sensiblement de volume, tandis que l'ecchymose diffusait à distance.

Incision inguino-scrotale gauche. On dégage une volumineuse masse épididymo-testiculaire, grosse comme une orange. Au cours de ce dégagement, on ouvre l'hématome proprement dit, qui siège dans la région de la cloison intertesticulaire et ne contient pas de caillots récents. On distingue alors à la surface de la masse testiculaire, en regard de l'hématome, un orifice ecchymotique, de la dimension d'une pièce de cinquante centimes, par lequel la tumeur paraît s'être rompue de dedans en dehors, et a visiblement saigné dans le tissu cellulaire du scrotum.

On fait alors une orchidotomie exploratrice, pour se rendre compte de la nature de la lésion, et l'on constate avec évidence qu'il s'agit d'une tumeur mixte. Il y a des zones kystiques et d'autres cartilagineuses ; la région correspondant à l'orifice est infiltrée de sang. On pratique alors la castration, en sectionnant le cordon au niveau de l'orifice externe du canal inguinal.

Les suites opératoires furent des plus simples.

Examen histologique. — La tumeur est formée de zones très diverses selon les points : très dures et ossifiées par endroits, gélatineuses, molles et percées d'alvéoles ailleurs ; certaines sont presque kystiques. Type classique de la tumeur mixte avec toutes les variétés de tissus épithéliaux, malpighiens, glandulaires, à des stades évolutifs variables

Remaniement hémorragique et nécrotique avec entourage de réaction cellulaire présentant des caractères suspects de dégénérescence néoplasique.

Il semble donc que le début de la transformation maligne de cette tumeur mixte se soit manifesté cliniquement par un hématome spontané du scrotum. Cette éventualité est extrêmement rare, puisque nous n'en

avons trouvé que deux cas dans la littérature (obs. de Souligaux et de Judet, dans la thèse de Chevassu). Encore, dans ces deux cas, le diagnostic n'a-t-il été fait que d'une façon rétrospective, alors que, poursuivant leur évolution maligne, les deux néoplasmes étaient devenus évidents.

NOUVELLES PREUVES DE LA NON-DUALITÉ DU PRÉMAXILLAIRE CHEZ L'HOMME

par

H.-V. Vallois

En 1840, Leuckart, constatant l'existence d'une suture sur la lame palatine de l'os prémaxillaire (intermaxillaire de la plupart des anthropotomistes) de certains fœtus humains, en conclut que cet os était en réalité formé de deux pièces juxtaposées, l'une interne, l'autre externe. Trente ans plus tard, cette opinion était reprise et développée par Albrecht (1879), qui s'en servit pour interpréter les cas de multiplicité des incisives dans le bec-de-lièvre latéral. Il nomma *endognathion* et *mésognathion* les deux segments constitutifs de l'os, chacun d'eux correspondant approximativement à l'une des incisives. Sous cette forme, l'idée de la duplicité fondamentale du prémaxillaire humain fut largement propagée par de nombreux auteurs et est encore actuellement admise dans un grand nombre de traités classiques.

Les arguments sur lesquels s'appuie cette théorie sont de trois ordres : embryologiques, tératologiques, anatomo-comparatifs. Je n'envisagerai pas ici les deux premiers groupes, dont la réfutation a fait l'objet de deux mémoires antérieurs. En ce qui concerne l'embryologie, en effet, j'ai montré, dans un travail publié en 1926, en collaboration avec E. Cadenat (1), que, contrairement à ce qu'ont dit Leuckart et Albrecht et, après eux, Biondi et Warynski (1888), le prémaxillaire de l'homme ne se développe que par un seul point d'ossification. La soi-disant suture endo-mésognathique du fœtus humain n'est qu'une incisure qui est toujours localisée au segment palatin du prémaxillaire et n'atteint jamais ni le bord alvéolaire, ni la face externe de l'os; sa formation est sous la dépendance du développement des follicules des incisives.

En ce qui concerne, d'autre part, la tératologie, E. Cadenat a montré dans sa thèse (2) que le trajet intra-osseux de la fente du bec-de-lièvre latéral et les variations de nombre des incisives sont susceptibles d'autres interprétations plus rationnelles; il a longuement insisté sur ce fait que l'apparition des points d'ossification des os de la face est postérieure à la soudure et à l'effacement des bourgeons nasaux et maxillaires; par suite, il n'y a pas lieu de chercher de corrélation entre ces divers phénomènes.

Les arguments basés sur l'anatomie comparée restent donc seuls à considérer, et ce sont eux que j'ai l'intention d'envisager ici.

(1) « Le développement du prémaxillaire chez l'homme. » (*Archives de Biologie*, t. 36, 1926.) Dans ce travail et dans la thèse de Cadenat, ci-après mentionnée, on trouvera la bibliographie complète de la question.

(2) *Recherches sur l'embryogénie et la pathogénie du bec-de-lièvre*, thèse de médecine, Toulouse, 1924.

Ils s'appuient sur la considération de deux groupes de faits d'inégale valeur : l'existence, à titre normal et constant, de deux os prémaxillaires chez l'ornithorynque, l'existence, mais à titre d'anomalie individuelle, de ces deux os chez d'autres espèces.

1° A vrai dire, ce n'est que dans le seul genre de mammifère que constitue l'ornithorynque que l'on a pu dire qu'il existe d'une façon courante un double intermaxillaire. C'est Albrecht qui a mis en avant cet argument (1882), et il y a longuement insisté. Certes, il s'agit là d'un animal qui est non seulement très éloigné de l'homme, mais aussi très différent de tous les autres mammifères, de sorte que, zoologiquement parlant, il n'est pas prouvé qu'une disposition normale dans cette espèce doive

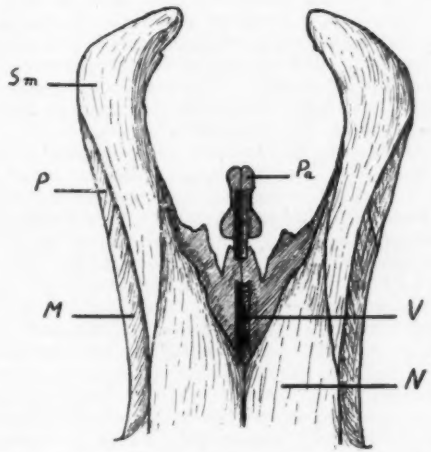

FIG. 1. — *Partie antérieure de la tête osseuse de l'ornithorynque (Ornithoryncus paradoxal)*, vue d'en haut.

P, prémaxillaire dont la majeure partie est cachée par *Sm*, le septo-maxillaire ; — *M*, maxillaire supérieur ; — *N*, nasal ; — *V*, extrémité antérieure du vomer, qui déborde en avant le nasal ; — *Pa*, os paradoxum, saillant dans l'échancrure limitée par les deux prémaxillaires.

réapparaitre, à titre atavique, chez l'homme. Il n'en reste pas moins que, si vraiment cet animal possède un double prémaxillaire, on peut, en raison du caractère archaïque de toute son anatomie, supposer qu'il en était également ainsi chez les ancêtres des divers mammifères placentaires actuels. Il convient donc d'examiner en détail la disposition du squelette de la portion antérieure de sa face.

Les recherches d'anatomie comparée et d'embryologie effectuées, postérieurement à Albrecht, sur le squelette céphalique de cet animal, en particulier celles de Van Bemmelen (1901), permettent de se faire une idée précise, non seulement de la situation, mais aussi de la valeur des diverses pièces qui le composent. En ce qui concerne la région prémaxillaire,

toutes les descriptions s'accordent pour constater qu'il y a là, en réalité, trois os, deux pairs, l'os incisif et l'os septo-maxillaire, l'autre impair, l'os paradoxum (fig. 1).

L'*os incisif* correspond visiblement, sinon à la totalité, du moins à la majeure partie du prémaxillaire classique des autres mammifères et de l'homme. Situé en avant du maxillaire, il forme la partie antérieure du museau. Il se différencie nettement de celui de tous les autres mammifères par ce fait que les deux os droit et gauche sont largement séparés l'un de l'autre : quand on examine le squelette, on a donc l'impression que l'ornithorynque possède un bec-de-lièvre médian très fortement accentué. Sur le vivant cependant, il n'en est rien, car, dans toute la zone située entre les deux os incisifs, s'étend une lame membraneuse qui ferme totalement l'hiatus et complète la cloison naso-buccale. Par sa face inférieure, l'os incisif constitue le segment antérieur de la voûte palatine. En dedans, il contribue à former le rebord externe de l'ouverture nasale.

L'*os septo-maxillaire* est situé au-dessus du précédent (d'où le nom de prémaxillaire dorsal qui lui a été aussi donné) qu'il recouvre et cache presque complètement quand on examine le crâne par en haut. En dedans, il limite le rebord externe de l'ouverture nasale comme l'incisif. En arrière, il dépasse ce dernier et s'insinue entre le nasal et le maxillaire. Les limites de cet os ne sont bien visibles que chez le jeune; chez l'adulte, il est soudé à l'incisif et au nasal, et leur ensemble forme une pièce unique qui borde toute la moitié correspondante de l'orifice du nez.

L'embryologie montre que ce septo-maxillaire correspond à un os très développé chez les amphibiens et les reptiles; il affecte, chez ces vertébrés, des rapports étroits avec l'organe de Jacobson et apparaît comme un élément constitutif de la charpente du nez et qui n'a rien à faire avec le rebord alvéolaire, ni avec le palais. Chez les mammifères autres que les monotrèmes, on ne trouve de pièce analogue que chez certains édentés qui présentent, le long du rebord inféro-externe du nez, une petite baguette osseuse dénommée os narial (Wegner, 1922). En dehors de ce groupe, il semble que le septo-maxillaire fasse totalement défaut; cependant Gaupp (1904) a émis l'hypothèse qu'il s'était totalement incorporé à l'os incisif pour former avec lui le prémaxillaire classique. Cette vue, que n'appuie aucun fait embryologique, paraît inexacte, mais serait-elle vraie, on voit que ce que le septo-maxillaire formerait, ce serait la partie supérieure, latéro-nasale, de l'os prémaxillaire : il n'aurait, par conséquent, absolument aucune analogie ni avec l'endognathion, ni avec le mésognathion d'Albrecht.

Sous le nom d'*os paradoxum* (os de violon de Cuvier, prévomer de Broom), on désigne une petite pièce impaire située en avant du plancher osseux des fosses nasales, dans la partie postérieure du grand hiatus circonscrit par les deux os incisifs. Sa face inférieure, aplatie, fait partie de la voûte palatine. Sa face supérieure se soulève en une gouttière qui prolonge en avant celle du vomer et reçoit le cartilage de la cloison.

L'embryologie montre que cette pièce dérive de deux noyaux pairs fusionnés, et sa situation en avant du cartilage paraseptal du crâne primordial l'a fait comparer aux processus palatins internes (processus praévomérales, proc. stenoniani, os sous-vomériens) du prémaxillaire des autres mammifères. Cette homologie est en effet probable et on peut l'accepter, mais il faut remarquer que chez ceux-ci le processus palatin interne ne se présente jamais comme un os indépendant; c'est toujours

une simple apophyse du prémaxillaire. Il ne semble même pas, en dépit de quelques affirmations, constituer à ses tout premiers stades un noyau isolé. Biondi (1888) a bien décrit un tel noyau chez l'embryon de porc et de mouton, et Fawcett (1911) et Jarmer (1922) ont cru le retrouver sur des embryons humains. Mais, avec Cadenat, nous avons montré dans notre travail précité que ces affirmations ne sont pas concluantes : la valeur des préparations de Biondi a été discutée par Bardeleben et, d'autre part, les recherches embryologiques de Mall (1906), Bruni (1913), Thouren (1923) et les nôtres sur l'homme, celles d'Inouye sur la taupe (1912), celles de Schwink (1888) sur divers artiodactyles, rongeurs, insectivores, carnivores et cheiroptères, concordent pour admettre que le processus palatin interne n'a pas de point d'ossification spécial.

Quand même, du reste, celui-ci serait susceptible de devenir un os séparé, il est clair que, par sa situation dans l'épaisseur du palais, en dedans du trou incisif et en arrière du bord alvéolaire, il n'a rien à faire avec l'endognathion tel que le décrit Albrecht; son indépendance ne peut donc être invoquée en faveur de l'existence de cette pièce.

2° La seconde catégorie d'arguments fournis par les auteurs est d'un autre ordre que la précédente. Il ne s'agit plus de l'existence normale de deux os prémaxillaires, mais de l'affirmation que, de ci de là, on peut trouver ces deux os chez des espèces qui, normalement, n'en possèdent qu'un. On aurait donc là une preuve indirecte que le prémaxillaire cache, sous son unité apparente, une duplicité réelle.

Or, la constatation de la présence, chez les mammifères non monotrèmes, de prémaxillaires subdivisés en deux éléments correspondant à l'endognathion et au mésognathion n'a été faite que par trois auteurs : Albrecht (1879) la signale sur un Cynocephalus leucophaeus, Le Double (1906) sur un jeune Cercopithecus sabaeus, enfin Maggi (1892) sur un Semnopithecus entellus. On voit que, dans les trois cas, il s'agit de singes, donc d'espèces zoologiquement voisines de la nôtre.

En ce qui concerne les deux premiers auteurs, aucune description malheureusement, ni aucune figure, ni aucune indication d'origine des pièces, ne se trouve dans leur texte, qui se borne à mentionner le fait sans qu'il soit possible de le contrôler et de rechercher s'il ne serait pas susceptible d'une autre interprétation. Mais il en est différemment pour ce que dit Maggi, qui décrit longuement la pièce sur laquelle il base son argumentation.

Il s'agit d'un semnopithèque du musée d'anatomie comparée de Pavie (n° 2281), à peine adulte. La suture qui sépare le prémaxillaire proprement dit du maxillaire (suture exo-mésognathique) est tout à fait ouverte. Celle qui unit les deux prémaxillaires droit et gauche l'un à l'autre est presque soudée à la face et tout à fait au palais. La suture endo-mésognathique est présente, mais seulement du côté droit (1), encore fait-elle défaut à la région palatine. Elle commence sur la partie externe du rebord alvéolaire entre les deux dents incisives, puis monte sur la face externe de l'os, parallèlement à la suture maxillo-prémaxillaire, sur une longueur de 20 millimètres. Elle atteint alors la partie inféro-externe du rebord de l'ouverture nasale et, s'infléchissant en avant, pénètre dans le nez, dont elle suit la paroi externe : elle est d'abord transversale sur une longueur de 4 millimètres, puis se recourbe en bas

(1) Et non des deux côtés, comme le dit par erreur Le Double.

et, après 5 millimètres, vient se terminer en aboutissant au trou incisif. Maggi ajoute que, dans sa partie initiale, la suture est irrégulière : ondulée, puis faite de quelques points. Ensuite, elle devient nette jusqu'au trou incisif.

Cette description paraît très précise et il semble qu'il n'y ait qu'à l'adopter telle quelle. Mais les circonstances m'ayant amené à passer à Pavie, j'ai voulu voir la pièce décrite par l'auteur italien, et cet examen m'a conduit à des conclusions qui diffèrent fondamentalement des siennes.

La partie inférieure de la soi-disant suture endomésognathique de Maggi ne représente visiblement aucune ligne suturale (fig. 2). Sur une hauteur de 7 mil-

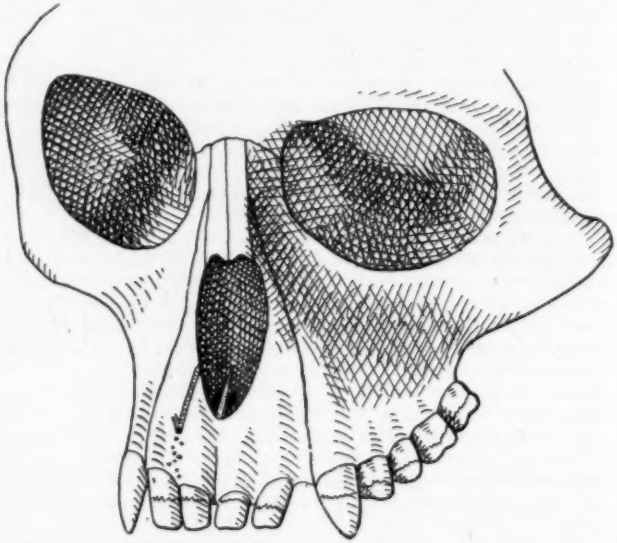

FIG. 2. — *Tête osseuse du Semnopithecus entellus décrit par Maggi.*

limètres à partir du bord alvéolaire, il y a seulement une petite zone longitudinale percée d'étroits trous vasculaires correspondant à la cloison intermédiaire entre les incisives médiane et latérale ; ces trous ne sont pas rangés en ligne continue et, même à un examen superficiel, ne donnent pas l'aspect d'une limite de séparation osseuse.

Au-dessus de cette zone, il semble bien, à première vue, qu'il y ait une suture. mais, en réalité, il n'en est rien : il n'y a qu'un simple sillon vasculaire, légèrement creusé, de 0 mm. 5 de longueur à peu près. C'est ce sillon que Maggi a pris pour une suture, en raison probablement de la teinte noire qu'il présentait sur l'os incomplètement nettoyé: or, il m'a suffi de gratter le sillon pour faire disparaître les restes de matière organique qu'il contenait et mettre en évidence ce qu'il est réellement : une simple dépression sans trace de suture. En bas, il aboutit à un petit orifice vasculaire d'où part obli-

quement en haut et à droite un second sillon analogue, mais très court. En haut, il atteint l'orifice du nez, puis se recourbe pour descendre le long de la paroi externe des fosses nasales sur un trajet de 6 millimètres. Après quoi, il s'arrête brusquement et je n'ai pu, comme l'avait fait Maggi, en suivre la trace jusqu'au trou incisif.

Ainsi l'observation de l'anatomiste italien, qui paraissait concluante, se trouve nettement infirmée par mes constatations. Il ne reste donc à l'appui de la thèse de la possibilité de dédoublement du prémaxillaire chez les mammifères que les deux uniques cas de Le Double et d'Albrecht qui, je l'ai dit, sont invérifiables. Mais on peut leur opposer ce fait qu'aucun autre anatomiste n'a aperçu cette duplicité sur les milliers de crânes de mammifères manipulés dans les musées de zoologie et dans les écoles vétérinaires. D'autre part, personnellement, j'ai examiné au laboratoire d'anatomie comparée du Muséum de Paris plus de 1000 crânes de singes sans trouver de cas analogues, et c'est cependant aux collections de ce laboratoire que Le Double, semble-t-il, avait recours, quand il recherchait des anomalies.

Enfin, jamais chez l'homme, en dehors des cas de bec-de-lièvre, la duplicité du prémaxillaire n'a été observée.

L'ensemble des discussions précédentes montre ainsi qu'en réalité l'anatomie comparée confirme pleinement les conclusions auxquelles conduisaient déjà l'embryologie et la tératologie : *jamais, chez les mammifères, le prémaxillaire n'apparaît subdivisé en une pièce interne et une pièce externe correspondant à l'endognathion et au mésognathion d'Albrecht.* La conformation de l'ornithorynque permet tout juste de supposer que le processus palatin interne a une origine phylétique distincte; et encore, chez tous les autres mammifères, ce processus est-il devenu vraiment partie intégrale de l'os. Quant aux cas des trois singes signalés par Albrecht, Le Double et Maggi, ils sont, l'un faux, les deux autres douteux.

Tout concorde donc pour affirmer que le prémaxillaire de l'homme et des mammifères placentaires est une pièce fondamentalement unique.

(Laboratoire d'anatomie de la Faculté de Médecine de Toulouse.)

LA MÉTAPLASIE GASTRIQUE

par

Félix Ramond et F. Soulès (de Buenos-Ayres)

Définition. — La métaplasie de la muqueuse gastrique consiste dans la transformation progressive de l'épithélium en un nouvel épithélium dont l'aspect diffère grandement et se rapproche de plus en plus de celui de l'épithélium intestinal.

Historique. — Entrevue tout d'abord par Hauser, la métaplasie gastrique ne fut véritablement décrite que cinq ans plus tard, en 1888, par Ménétrier, puis en 1892 par Hayem, mais ces divers auteurs ne considèrent cette transformation que comme une curiosité anatomo-patho-

logique, sans vouloir lui donner l'importance considérable qui résulte des travaux plus récents de Félix Ramond et ses élèves. Elle constitue, en effet, le substratum essentiel de la gastrite chronique ; et ses conséquences pathologiques paraissent devenir de plus en plus importantes. Elle n'a rien d'analogue avec l'hétérotopie, qui consiste dans l'inclusion

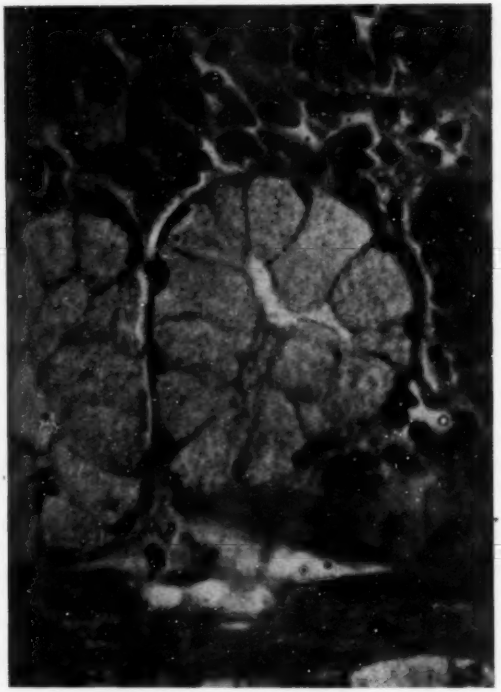

FIG. 1. — *Cellules pyloriques normales.*
(Obj. 7 × ocul. 15 périplan, micro non retouchée.)
Noyau aplati, collé contre la basale, granulations fines et disséminées dans le protoplasma.

dans la muqueuse gastrique de parcelles de la muqueuse intestinale normale.

L'hétérotopie est un fait rare, la métaplasie, au contraire, est un fait très fréquent.

Etiologie. — La métaplasie est la conséquence fatale de toutes les inflammations interstitielles de la gastrite chronique. Ainsi que l'un de

nous l'a démontré, cette inflammation interstitielle débute dans la zone des collets glandulaires ; elle est formée par une infiltration de cellules lymphatiques, tout d'abord de lymphocytes et de polynucléaires neutrophiles ; rapidement, ces lymphocytes grossissent et donnent naissance aux plasmocytes, qui forment ainsi la partie la plus importante de cette infiltration cellulaire.

De ce point inflammatoire initial partent des travées secondaires qui vont les unes vers la surface, et les autres, plus déliées, vers la profondeur. Ces dernières traversent la partie intermédiaire *(pars intermedia)* de la muqueuse, sous forme de filets minces qui viennent s'épanouir dans la profondeur entre les divers culs-de-sac, au-dessus de la muscularis mucosæ.

Au cours de ce trajet descendant, on remarque que les cellules polynucléaires et les plasmocytes diminuent de nombre au profit des lymphocytes, qui constituent presque uniquement la zone inflammatoire profonde. A ce niveau, ces lymphocytes se répartissent tantôt en traînées

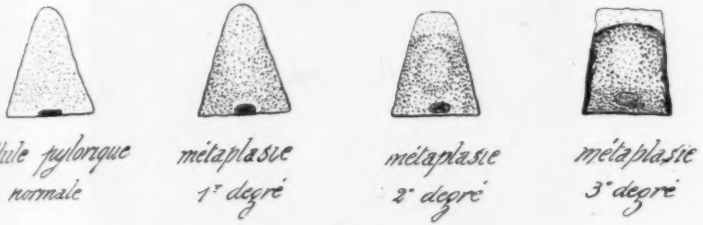

FIG. 2.

plus ou moins épaisses, tantôt en nodules qui formeront de véritables follicules lymphatiques.

D'une façon générale, le maximum d'inflammation épithéliale se trouve dans la zone superficielle, tout autour des collets glandulaires, et c'est là que nous observerons les images métaplasiques les plus nombreuses et les plus développées ; ce qui prouve bien que la métaplasie est commandée par l'inflammation interstitielle.

Description de la métaplasie. — La métaplasie doit être étudiée successivement dans la zone pylorique et dans la zone peptique, pour la commodité de la description ; car, dans la majorité des cas, les deux zones sont simultanément envahies.

Il n'est pas moins vrai que la métaplasie pylorique est toujours la plus avancée.

A) **Métaplasie pylorique.** — Nous allons l'étudier tout d'abord au niveau du collet glandulaire, où elle est à son maximum, puis au niveau des culs-de-sac, où elle est moins développée.

1° MÉTAPLASIE DU COLLET GLANDULAIRE. — On sait que ce collet glandulaire est revêtu de cellules cylindriques dont le noyau est arrondi, ou légèrement allongé, assez clair, et dont le protoplama est uniformément teinté, sans granulations bien nettes.

La métaplasie se développe en trois étapes successives, ce qui nous per-

mettra de décrire une métaplasie initiale, une métaplasie évolutive et une métaplasie terminale.

a) *Métaplasie initiale.* — Le noyau s'arrondit, devient plus volumineux, s'enrichit de chromatine, d'où son aspect fortement teinté par les colorants nucléaires ; le protoplasma s'agrandit, les colorants l'imprègnent avec plus d'intensité, si bien que la cellule prend dans son ensemble l'aspect d'une cellule en pleine vitalité.

b) *Métaplasie évolutive.* — Les caractères sont ici beaucoup plus prononcés:

Fig. 3. — *Cellules pyloriques en métaplasie initiale.*
(Obj. 7 × ocul. périplan 15, micro non retouchée.)
A. — Le noyau est arrondi et il est peu détaché de la basale.
Les granulations s'épaississent et se portent vers les bords et la surface.

noyau arrondi, presque pycnotique, protoplasma cylindrique fortement teinté.

c) *Métaplasie terminale.* — Le noyau paraît ici s'allonger légèrement et perdre une partie de sa chromatine, d'où aspect moins foncé que précédemment ; quant au protoplasma, il subit plusieurs sortes d'évolutions : tantôt il prend une forme plus cylindrique, puis s'éclaircit, et sa surface se revêt d'une légère cuticule ; tantôt, au contraire, il présente non loin de sa surface

une boule claire, qui s'agrandit rapidement et prend tous les caractères colorants du mucus intestinal; c'est une véritable cellule caliciforme qui vient de prendre naissance. Plus rarement, la cellule se transforme en cellule de Paneth ou en cellule argentaffine.

2° MÉTAPLASIE DU CUL-DE-SAC. — Le processus est ici un peu différent; la cellule pylorique normale du cul-de-sac présente, en effet, un aspect tout

FIG. 4. — *Cellules pyloriques à divers degrés de métaplasie* (2e et 3e) : *évolutive et terminale* (voir texte). Coupe 132.
(Obj. 7, oculaire périplan 15, micro non retouchée.)

En *A*, remarquer les granulations et leur disposition marginale, la zone claire sus-nucléaire et la morphologie du noyau (métaplasie évolutive).

En *B*, cellule qui présente un noyau arrondi, une zone claire sus-nucléaire et une cuticule qui se voit très nettement (métaplasie terminale).

particulier qui la différencie de la cellule normale du collet; elle est triangulaire, à base périphérique, son noyau petit, aminci, collé contre la basale; le protoplasma, transparent dans son ensemble, est parsemé de petits grains acidophiles, distribués en petits cordonnets; d'où l'aspect spongieux de la cellule pylorique.

a) *Métaplasie initiale.* — La cellule conserve sa forme pyramidale, son noyau s'arrondit et tend à se détacher de la basale; les granulations protoplasmiques s'épaississent; des bandes de protoplasma, fortement teintées par les colorants, apparaissent tout autour du noyau, d'où elles se détachent, suivant d'abord la base de la cellule, puis se relèvent sur les deux bords, pour se réunir un peu au-dessous du sommet triangulaire de la cellule (fig. 2 et fig. 3).

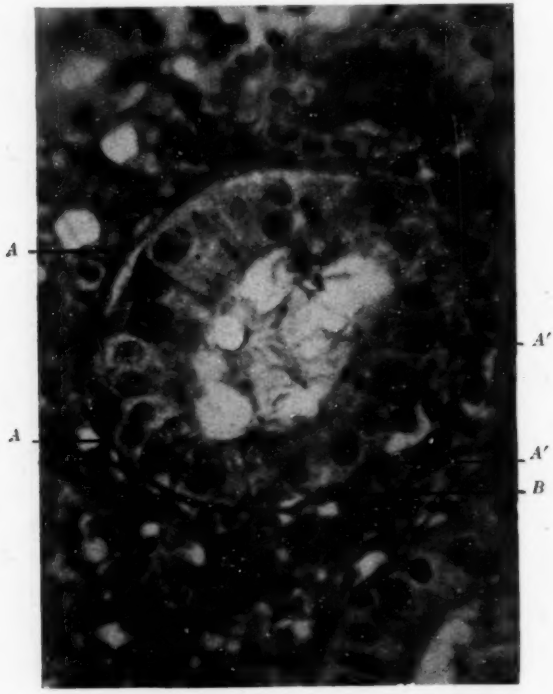

Fig. 5. — *Cellules pyloriques en métaplasie évolutive vers la cancérisation.*
Coupe 132.

(Obj. 7, oculaire périplan 15, micro non retouchée.)

En *A*, noyaux d'aspect très suspect cancéreux.
En *A'*, cellules en métaplasie évolutive à tendance incertaine.
En *B*, cellule en métaplasie terminale.

b) *Métaplasie évolutive.* — La cellule tend à prendre une forme cylindrique, son noyau se détache, devient plus volumineux et plus riche en chromatine. Dans le protoplasma, les granulations grossissent de plus en plus, tendent à perdre leur coloration acidophile pour se teinter en rose violacé sous l'influence de l'hématéine-éosine. En même temps, les bandes protoplasmiques précé-

dentes s'épaississent progressivement à la périphérie de la cellule, tendant à envahir le centre, mais souvent il persiste au-dessus du noyau une petite zone claire semée de granulations et qui, ultérieurement, pourra donner naissance à une boule de mucus intestinal.

Il n'en est pas moins vrai que c'est à ce stade évolutif que la cellule métaplasiée ressemble le plus à la cellule cancéreuse. La transformation complète

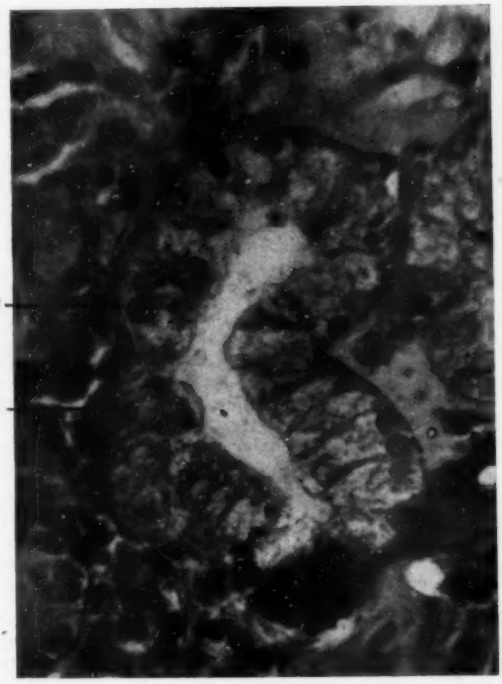

FIG. 6. — *Cellules pyloriques à divers stades de métaplasie.*
Les cellules indiquées atteignent le stade terminal au troisième degré; on peut voir nettement dans l'inférieure la formation de la cuticule 1 *a*.
(Obj. 7 × ocul. péripl. 15, micro non retouchée, coupe 132.)

est malheureusement fréquente. C'est donc le stade cancérigène par excellence de la métaplasie gastrique (fig. 4 et 5).

c) *Métaplasie terminale.* — La cellule prend ici une forme nettement cylindrique et elle revêt progressivement tous les aspects métaplasiques que nous avons reconnus dans les cellules du collet et des canaux excréteurs.

La muqueuse de revêtement peut à son tour offrir les mêmes stades métaplasiques, cependant elle aboutit plus rapidement que les autres à la métaplasie terminale (fig. 6).

La réaction interstitielle, que nous avons étudiée dès le début, est d'autant plus marquée que la métaplasie est plus intense. Les cellules lymphatiques, surtout du type lymphocyte et plasmocyte, semblent apporter à la cellule gastrique irritée le supplément alimentaire dont elle a besoin.

Ce parallélisme de développement est rigoureux. A une métaplasie gastrique fortement évolutive, composée de cellules gastriques à noyau très chromatique et à protoplasma surcoloré, correspondent de nombreuses cellules lymphatiques interstitielles, ayant les mêmes caractères généraux de vitalité exagérée.

Inversement, quand la cellule métaplasiée a pu traverser sans encombre cette période de vitalité exubérante sans devenir cancéreuse, nous la voyons se dépouiller de sa surcharge colorante et devenir une cellule disciplinée; mais, en même temps, la réaction lymphatique perd de son intensité; le nombre des plasmocytes et des lymphocytes diminue rapidement; le noyau et le protoplasma des plasmocytes perdent leur avidité tinctoriale, pour reprendre tous leurs caractères normaux antérieurs.

Tels sont les divers caractères de la métaplasie pylorique.

Ce qui frappe, avons-nous vu, c'est de voir combien les cellules en période de métaplasie évolutive rappellent, sur certains de leurs caractères, ceux des cellules néoplasiques, et il n'est pas rare de voir la transformation de cette cellule évolutive en cellule cancéreuse.

D'autre part, les cellules métaplasiques terminales, formées, les unes d'épithélium bordé de cuticule, les autres d'épithélium renfermant des boules de mucus intestinal ou de granulations de Paneth, rappellent trait pour trait l'épithélium de revêtement intestinal.

L'analogie est d'autant plus nette, ainsi que le fit remarquer Hayem pour la première fois, que le noyau est allongé et le protoplasma plus ou moins clair; mais si l'inflammation interstitielle est intense, on constate que cet épithélium d'apparence intestinale garde quelques caractères particuliers : le noyau est encore fortement chromatique, le protoplasma très teinté en rouge violacé par l'hématéine-éosine; et il n'est pas exceptionnel de constater que cet épithélium, d'apparence intestinale, subit une évolution vers la cellule néoplasique; le cancer qui en résulte est habituellement riche en cellules à mucus intestinal, du type déjà signalé par Gosset et Masson.

B. **Métaplasie peptique.** — Nous étudierons comme précédemment la métaplasie au niveau des collets et au niveau des culs-de-sac.

1° Métaplasie du collet glandulaire. — La structure du collet étant ici analogue à celle du collet pylorique, l'aspect métaplasique sera identique à ses trois degrés.

Nous n'avons donc pas à y insister.

2° Métaplasie du canal excréteur. — Composé de deux sortes de cellules, la cellule principale et la cellule bordante, son évolution métaplasique sera plus complexe.

Elle est tout d'abord relativement moins accusée qu'en tout autre point de la muqueuse; et la raison en est dans le moindre développement à ce niveau de l'inflammation interstitielle, qui commande, avons-nous vu, la réaction métaplasique.

La cellule principale, normalement claire à ce niveau, car plus profondément ses caractères se transforment, subit l'évolution métaplasique tout comme la cellule pylorique, à laquelle la rattachent d'ailleurs certaines affinités; elle passe donc par les même stades.

La cellule bordante réagit tout différemment : tantôt elle s'atrophie progressivement, laissant toute la place à la cellule principale envahissante; tantôt elle se détache de la basale et tombe dans la lumière du canal excréteur; tantôt enfin, et c'est le cas le plus rare, elle prend une forme cylindro-cubique, comme la cellule principale, conservant pour un temps sa réaction tinctoriale; mais celle-ci se perd peu à peu, et la cellule bordante métaplasiée tend à se confondre avec la cellule principale. Il n'est pas dit qu'ultérieurement elle

ne puisse reprendre ses caractères primitifs, une fois l'inflammation interstitielle passée.

Tels sont les caractères résumés de la métaplasie gastrique ; ils nous ont déjà permis de prévoir l'origine du néoplasme aux dépens de ces cellules, mais comme les métaplasies pyloriques et peptiques offrent une certaine différence, il est permis de prévoir que les cancers issus des cellules pyloriques néoplasiées seront parfois un peu différents des cancers d'origine peptique.

C'est ce que vérifie l'observation journalière, et dans un travail ultérieur, nous en donnerons une démonstration plus complète.

LA CELLULE HÉMOFORMATIVE DE LA GASTRITE CHRONIQUE

par

Félix Ramond et F. Soulès (de Buenos-Ayres)

Il y a quelques années, l'un de nous dans son *Traité des Maladies de l'Estomac et du Duodénum* (1), signalait la présence dans le tissu interstitiel de la gastrite chronique de cellules arrondies, volumineuses, qui paraissaient donner lieu à la formation d'hématies adultes, d'où leur nom de *cellules hémoformatives.*

Nous allons étudier avec plus de détail l'origine et l'évolution de cette cellule hémoformative.

Au cours des gastrites chroniques, on observe dans la zone superficielle tout autour des collets et des tubes excréteurs, une grande abondance de plasmocytes avec leurs caractères classiques, mais certains d'entre eux subissent une évolution toute particulière qui les éloigne du plasmocyte normal.

Leur noyau perd son caractère radié pour devenir plus compact et plus uniforme, leur protoplasma perd progressivement sa teinte violacée par les colorants hématéine-éosine, pour revêtir une coloration d'abord rose violacé, puis franchement rose.

A ce moment, ces cellules rosées, plus grandes en général que les plasmocytes initiaux, tranchent nettement sur le fond plasmocytaire. Quelques-unes de ces cellules rosées continuent à s'agrandir et acquièrent même trois à quatre fois le volume d'un plasmocyte ordinaire; le noyau tend à devenir excentrique, il se fonce de plus en plus, devient pycnotique et parfois irrégulier et morcelé. Tout autour, le protoplasma acquiert une teinte rose vif sous l'influence de la même coloration hématéine-éosine.

Cette cellule de grande surface, et dont la filiation avec le plasmocyte est certaine, forme une tache qui attire forcément l'attention.

Avec le temps, le protoplasma uniforme se fragmente, donnant naissance à des corpuscules, d'abord à contours assez flous et de diamètre relativement minime, ne dépassant guère 1 à 2 μ. Mais ces corpuscules s'agrandissent, pour atteindre 4 à 5 μ de diamètre, leurs bords sont plus nets, de sorte que la cellule paraît bourrée d'une infinité de petits disques serrés les uns contre les autres.

A ce moment-là, sous la poussée excentrique de ces disques, la cellule

(1) Félix Ramond : *Maladies de l'Estomac et du Duodénum*, Masson, édit. Paris, 1928.

éclate, et met en liberté toutes ces nouvelles formations discoïdes, celles-ci présentent tous les caractères des globules rouges adultes; et lorsque leur diamètre, suffisamment agrandi, atteint 7 μ, il est impossible de les distinguer des hématies; ce sont donc de véritables globules rouges qui infiltrent les tissus

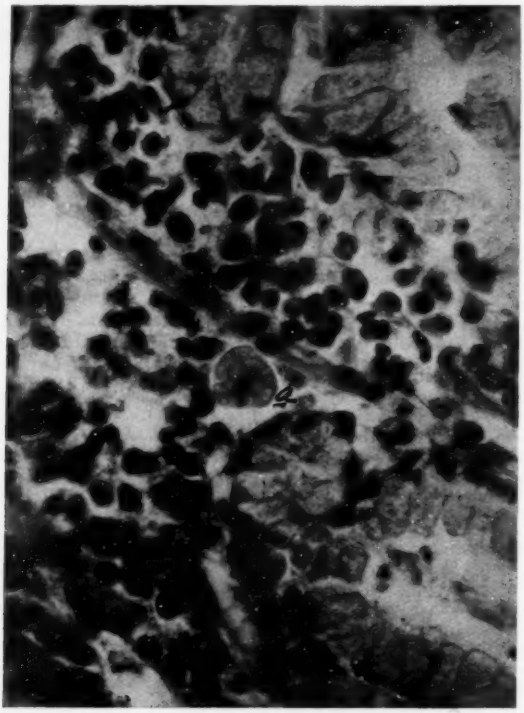

a) Cellule hémoformative.

(Chambre Leitz × 1; obj. 7 *a* × ocul. 15, périplan, micro non retouchée.)

Le noyau est très déformé par la compression des hématies, qui remplissent le protoplasma. Les hématies sont inégales et n'ont pas encore une forme régulièrement arrondie (déformation par compression). La cellule est sur le point d'éclater.

Coupe 298.

avoisinants et ne tardent pas à se plonger dans le torrent circulatoire du voisinage.

Dans un cas, les cellules hémoformatives s'allongeaient, prenaient une forme cylindrique, puis se mettaient bout à bout, par trois ou quatre éléments, le tout atteignant une longueur d'un dixième de millimètre. A ce stade, l'aspect était celui d'un petit capillaire rempli d'éléments discoïdes, mais dépourvu d'endo-

thélium. Le noyau pycnotique primitif de chacun de ces éléments articulés disparaissait progressivement, se réduisant en poussière de plus en plus invisible.

Remarquons que ces hématies nouvellement formées ne présentent jamais de noyaux, comme les globules rouges d'origine médullaire (normocytes).

Ces formations cellulaires, du moins au début, n'ont pas complètement échappé aux observateurs. C'est ainsi que Jolly décrit l'évolution rosée du protoplasma des plasmocytes. De son côté, Hayem et d'autres auteurs avaient signalé dans l'épaisseur de la muqueuse gastrique enflammée la présence de larges plaquettes, fortement teintées en rose, et qu'ils avaient considérées comme des cellules mésodermiques plus ou moins dégénérées.

Quant à la cellule hémoformative adulte bourrée d'hématies jeunes, tous les auteurs les ont confondues avec la tranche d'un capillaire. Mais la confusion est absolument impossible, le capillaire sectionné transversalement présente bien, en effet, les mêmes hématies compressées des cellules hémoformatives, mais il possède toujours une bordure endothéliale caractéristique; la différence entre la cellule hémoformative et le capillaire sectionné est donc très nette.

La cellule hémoformative ne s'observe que dans les gastrites chroniques à évolution lente; dans les gastrites subaiguës, au contraire, le plasmocyte ne dépasse pas le stade de la coloration rosée protoplasmique, tel que l'a décrit Jolly.

Ce sont donc les gastrites chroniques des vieux ulcères, et surtout les gastrites chroniques qui accompagnent les néoplasmes, qui seront les plus riches en cellules hémoformatives.

Cette sorte d'affinité de la cellule hémoformative pour la gastrite des néoplasiques est telle, que toutes les fois que l'on constatera sur une coupe de gastrite la présence de cellules hémoformatives, on devra suspecter la possibilité d'un néoplasme dans le voisinage.

LA CELLULE ÉTROITE GASTRIQUE

par

Félix Ramond et F. Soulès (de Buenos-Ayres)

Signalée tout d'abord par Félix Ramond et Hirchberg dans l'épithélium gastrique, cette cellule rappelle par tous ses caractères la cellule étroite que Paneth a décrite dans l'épithélium intestinal.

Mais alors que celle-ci existe aussi bien à l'état normal qu'à l'état pathologique, la cellule étroite gastrique n'existe guère qu'à l'état pathologique.

C'est en effet au cours des gastrites chroniques que se révèle l'existence de cette cellule, et elle présente des caractères un peu différents suivant qu'on l'examine en surface ou en profondeur.

a) En surface, la cellule étroite se rencontre avec une grande fréquence, toutes les fois que l'épithélium de revêtement subit la transformation de la métaplasie intestinale.

Le cytoplasma est allongé, de diamètre transversal très petit, il s'implante sur la basale par un pédicule très étroit soit rectiligne, soit plutôt spiralé; et, au point d'implantation, la basale est légèrement déformée, comme si elle était attirée par la cellule étroite. Le pédicule s'élargit légèrement, afin de donner place au noyau, puis il se termine à la surface soit par une légère membrane

FIG. 1.

a) Cellule étroite de l'épithélium de revêtement.
Noyau allongé, protoplasma plus teinté que celui des cellules voisines.
b) Cellule étroite très évoluée.
c) Plasmocytes en voie de pénétration.
d) Fibroblastes qui s'insinuent à travers la basale.
Micro non retouchée.
(Obj. Leitz 7 *a* × ocul. 15, périplan, chambre Leitz XI. Coupe 298.)

cuticulaire qui le sépare de la cavité gastrique ou de la lumière du tube, soit par une petite boule claire remplie de mucus qui n'a pas encore toutes les réactions colorantes du mucus intestinal; il se rapproche davantage du mucus gastrique.

Ce cytoplasma possède un autre caractère, il se colore en rose plus ou moins foncé par l'éosine et tranche ainsi nettement sur le fond plus clair et basophile du protoplasma des cellules épithéliales gastriques environnantes.

Le noyau est étroit, allongé, fortement teinté par l'hématéine, ce qui prouve sa richesse en chromatine.

Avec le temps, cette cellule étroite s'élargit, la teinte rosée s'estompe pour

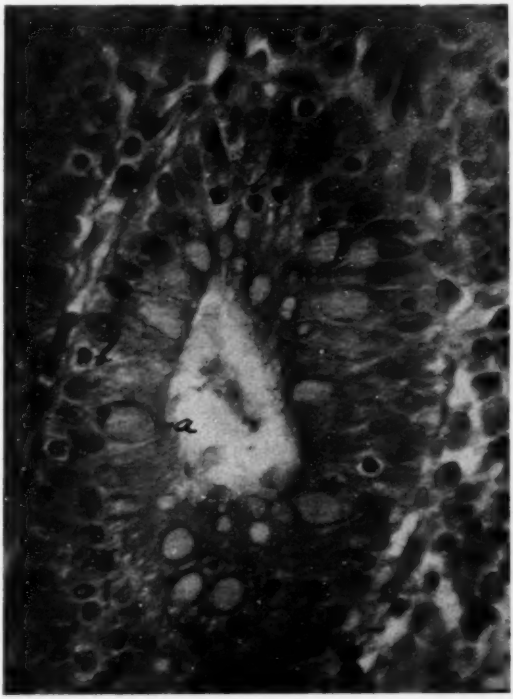

FIG. 2.

a) Cellules étroites dans la profondeur, elles présentent l'aspect de cellules à mucus ; remarquer la forme du noyau, qu'on peut bien distinguer des noyaux des cellules pyloriques voisines.
b) Plasmocytes à divers stades de pénétration.

Micro non retouchée.

(Obj. Leitz 7 *a* × ocul. 15 périplan, coupe 298.)

faire place à une teinte métachromatique; puis la cellule ainsi agrandie se rapproche de plus en plus des cellules épithéliales adjacentes; si bien qu'il est ultérieurement presque impossible de l'en différencier : la cellule étroite est devenue une véritable cellule épithéliale de revêtement.

b) En profondeur, les cellules étroites s'observent avec assez de fréquence au niveau des tubes excréteurs en voie de métaplasie; plus rarement au niveau des culs-de-sac également en voie de métaplasie.

Le cytoplasma est beaucoup plus large que précédemment, sans atteindre cependant encore les dimensions des cellules épithéliales voisines, il est également moins teinté en rose, et il prend plus rapidement la coloration métachromatique qui va du rose jusqu'au rose violacé, sous l'influence de l'imprégnation par l'hématéine-éosine.

Le noyau est encore allongé, mais plus trapu et toujours fortement teinté.

Si l'on suit l'évolution de cette cellule, on constate que peu à peu elle s'élargit jusqu'à atteindre le diamètre des cellules épithéliales gastriques voisines. La coloration métachromatique se fond progressivement, si bien que dans son ensemble la cellule rappelle tous les caractères des cellules environnantes.

Origine de la cellule étroite. — La cellule étroite nous paraît être d'origine migratrice, mésodermique.

En surface, elle provient soit d'une cellule plasmocytaire environnante, soit d'un fibroblaste adjacent. Le plasmocyte, dès qu'il entre en contact avec les cellules épithéliales de revêtement ou des tubes excréteurs, s'effile, pour mieux se créer un passage ; son protoplasma se teinte en rose pâle, et son noyau, en se contractant transversalement, pour suivre l'allongement général de la cellule, devient fortement pycnotique.

Le fibroblaste, qui devient cellule étroite, commence par s'hypertrophier; son protoplasma habituel peu abondant s'accroît, le noyau s'allonge; puis la cellule traverse la basale, pour se faufiler entre deux cellules voisines de l'épithélium gastrique.

En profondeur, la cellule étroite provient rarement du fibroblaste, mais plus souvent du plasmocyte, et aussi du lymphocyte. Mais, dans ce dernier cas, le lymphocyte, dès qu'il est entré en diapédèse, voit sa très mince bande de protoplasma s'agrandir rapidement et son noyau s'allonger, pour constituer une cellule étroite d'un caractère un peu différent : cellule plus trapue, un peu plus large, avec protoplasma plutôt basophile, noyau fortement chromatique.

Il aurait paru paradoxal, il y a quelques années, de supposer que des cellules mésodermiques soient capables de devenir des cellules endodermiques. Mais depuis que Masson, et, après lui, d'autres auteurs, ont démontré que la cellule mésodermique pouvait se transformer en cellule ectodermique, l'évolution, que nous venons de signaler, ne saurait soulever les mêmes critiques qu'autrefois.

RECHERCHES SUR LA STRUCTURE ET LA BIOLOGIE DES GLANDES ODORANTES DU MOUTON

par

J.-N. Masselin

Le mouton possède deux sortes de glandes cutanées spécialisées, en dehors de celles qui sont répandues dans le tégument. Ce sont les glandes interdigitales et les glandes du larmier. Nous avons essayé de mettre ici au point la question de leur structure et d'étudier leurs modifications consécutives à la castration.

GLANDES INTERDIGITALES. — Les glandes interdigitales sont situées entre les doigts principaux de chaque pied au niveau de la deuxième phalange. Elles

s'ouvrent dans le tégument à la face dorsale du pied, au fond du repli cutané, par un orifice étroit. La glande est constituée par un diverticule cutané, en forme de cornue renversée. Le cul-de-sac est descendant, le col oblique est ascendant.

Nous rappelons que ce type de glande existe chez les ovidés et un grand nombre d'antilopes et manque au contraire chez les capridés et les bovidés.

Leur structure a été décrite par Tempel (1) et par Stoffs (2) (*in* Traité d'Ellenberger). Ces auteurs y décrivent un derme épais et en dedans un épiderme avec de petits poils dirigés vers l'ouverture. Les glandes sébacées sont petites et débouchent par deux à quatre dans la gaine des poils. Les glandes sudoripares sont très développées. Elles renferment de petites granulations, le contenu est clair.

FIG. 1. — *Glandes interdigitales (vues d'ensemble).*

1, 2, 3, pied avant; *4, 5, 6,* pied arrière; *1 et 4,* mouton castré; *2 et 5,* brebis; *3* et *6,* bélier.

Nous avons trouvé des glandes assez régulièrement plus grandes au pied antérieur qu'au pied postérieur. Le sac cutané renferme, en outre des poils, un contenu épais, blanchâtre, un peu trouble, à réaction acide, renfermant toutes sortes de corpuscules peu réfringents. En lumière polarisée, on y voit des corps bactériformes biréfringents. En polarisation chromatique, on peut mettre en évidence deux ou trois sortes de cristaux faiblement biréfrigents : 1° des aiguilles ressemblant à des cristaux d'acide gras ; 2° des cristaux épais et losangiques; 3° les corps bactériformes dont nous avons parlé.

Le traitement par l'éther en extrait un peu de graisse qui cristallise en partie. La patrie non cristallisée rougit par $SO^4 H^2$ (présence de cholestérine), mais pas les cristaux.

(1) TEMPEL, cité par le Traité d'Ellenberger.
(2) STOFFS, *ibid.*

Le produit de sécrétion est un peu soluble dans l'eau. Le filtrat précipite par l'alcool ou l'acide trichloracétique. Le précipité trichloracétique ne se redissout pas ; celui par l'alcool est au contraire facile à redissoudre. Le précipité trichloracétique ne donne pas la réaction de Millon.

Le frottis de ce produit de sécrétion montre des débris de cellules de desquamation épithéliale et quelques lymphocytes. L'odeur est peu sensible pour nous, un peu plus marquée chez le bélier que chez la brebis ou le castrat.

La paroi renferme un épiderme assez mince avec bulbes pileux imparfaits.

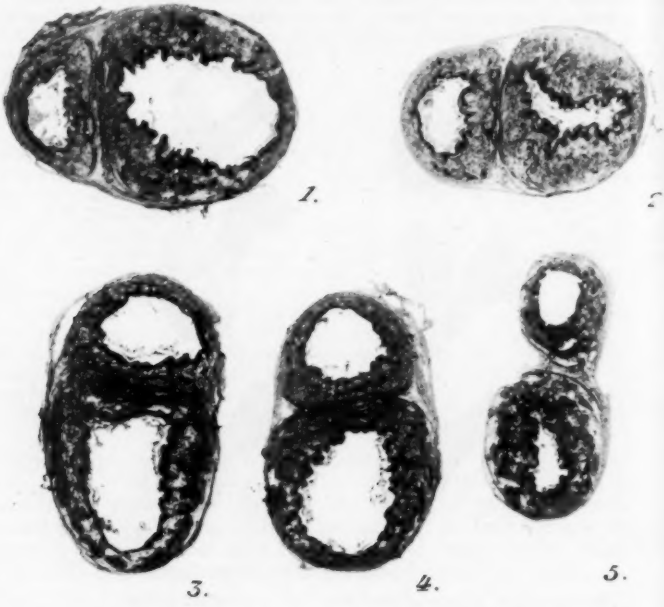

FIG. 2. — *Comparaison de coupes de glandes interdigitales.*
1, bélier pied avant; *2*, mouton pied avant; *3*, brebis pied arrière; *4*, bélier pied arrière; *5*, mouton castré pied arrière.

Les glandes sébacées sont presque avortées, beaucoup plus petites que celles qui sont annexées aux poils ordinaires. Elles se développent de plus en plus à mesure qu'on s'approche de l'orifice du cul-de-sac cutané. Ces glandes sébacées ne présentent d'ailleurs aucun caractère remarquable par rapport à celles du tégument général.

Au contraire, les glandes sudoripares sont extrêmement importantes. Leur volume augmente de l'orifice vers le fond. Elles forment de gros pelotons étroitement juxtaposés qui constituent une couche continue interrompue seulement par des tractus conjonctifs peu importants.

La couche myoépithéliale est très développée, *plus qu'elle ne l'est ordinairement dans les glandes sudoripares.* Elle rappelle ce que l'on voit dans les glandes axillaires de l'homme. Les myofibrilles y sont très distinctes. Les tubes

sont formés de cellules nombreuses laissant une lumière large. Le noyau est plutôt basal avec un gros nucléole de cellule gandulaire. On voit nettement une cuticule apicale vaguement striée dans laquelle se distinguent de fines granulations de sécrétion.

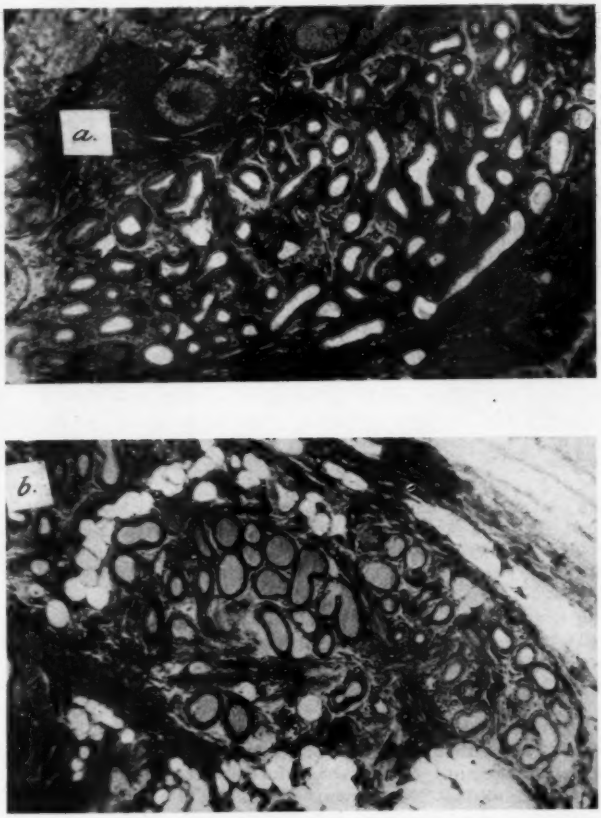

FIG. 3.
a glande du pied de bélier ; *b*, glande du pied de mouton castré. Remarquer l'atrophie des culs-de-sac sudoripares.

L'emploi de la fixation de Champy, avec coloration à l'hématoxyline au fer, nous a permis de mettre en évidence le chondriome formé de chondriosomes longs, étendus d'une extrémité à l'autre de la cellule, sauf dans la zone cuticulaire. Les méthodes mitochondriales ne mettent pas en évidence les grains de sécrétion. Par contre, elles permettent de voir le réseau de Golgi sous forme de vacuoles claires sus-nucléaires.

Le centrosome est également sus-nucléaire. La lumière des glandes renferme un coagulum hyalin du produit de sécrétion. Comme l'avait vu Stoffs, toutes les glandes ne sont pas au même état sécrétoire; il en est qui ont un épithélium bas correspondant vraisemblablement à un stade d'excrétion.

Le cytoplasme des cellules glandulaires ne se teinte que faiblement par l'orcanette et la chlorophyle. Les lipoïdes y sont donc en faible quantité. La sécrétion conservée dans les préparations fixées au formol paraît essentiellement de nature protéique. C'est dire qu'elle correspond à la masse principale du contenu de la poche glandulaire. En résumé, on peut dire que les glandes

FIG. 4. — *Cytologie des glandes interdigitales.*

A, méthode mitochondriale ; *B*, méthode montrant les grains de sécrétion.

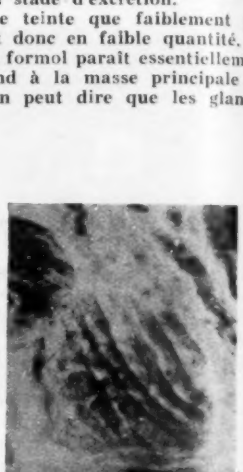

FIG. 5.

Cellules myo-épithéliales sur une coupe tangentielle de glande interdigitale.

interdigitales sont constituées par un diverticule cutané où les glandes sudoripares ont pris la prépondérance, en même temps qu'elles y prennent un aspect spécial.

Le rôle de ces glandes est énigmatique. On a dit qu'elles servaient à maintenir la corne humide. Cela n'explique pas pourquoi les bovidés et les chèvres en sont dépourvus, alors que leur pied ne diffère pas de celui des moutons. Nous avons pensé qu'elles jouaient peut-être le rôle de glandes odorantes liées à la fonction sexuelle.

En effet, Champy et Kritch ont montré que des glandes de type cutané diverses, notamment les glandes anales du cobaye et du lapin, sont profondément modifiées par la castration, et que cette modification est corrélative d'une modification des cornets du nez (1).

(1) CHAMPY et KRITCH : « Influence corrélative de la castration sur les glandes odorantes et l'appareil olfactif. » (*C. R. Soc. Biol.*, t. C, p. 185.)

— « Influence de la castration sur les cornets du nez. » (*C. R. Soc. Biol.*, t. C, p. 413.)

— « Glandes anales du cobaye et leur influencement par les glandes génitales. » (*Arch. Anat. Microsc.*, t. XXV, 1929, pp. 450-470.)

Ils ont cité les glandes du mouton parmi celles qui peuvent appartenir à ce groupe et montré que le mouton présente avec une grande netteté les modifications du nez par castration. Il n'est d'ailleurs pas nécessaire que les glandes sensibles à la fonction sexuelle varient d'un sexe à l'autre. Ainsi Badesco a montré chez le lapin que les glandes anales, qui sont identiques dans les deux sexes, sont très modifiées cependant par la castration (1).

Afin de juger cette question, nous avons recueilli avec soin, à l'abattoir de Vaugirard, du matériel provenant d'animaux de même taille, de même race et de même âge afin de rendre la comparaison plus sûre. En effet, les glandes du pied présentent des variations radicales, comme d'ailleurs toutes sortes d'autres caractères influencés par la sexualité.

Ce matériel montre nettement que les différences d'un sexe à l'autre sont peu appréciables, bien que chez le mâle les glandes paraissent légèrement plus grosses, surtout plus pleines que chez la femelle. Au contraire, le castrat montre une atrophie nette par rapport au mâle normal. Cette atrophie se manifeste par le fait que le cul-de-sac glandulaire est moins plein de sécrétion et plus rétracté. Les glandes sudoripares y forment des nappes moins denses, séparées par des tractus conjonctifs plus épais. D'autre part, la sécrétion est moins active, ce qui se manifeste par la rareté relative chez le castrat des glandes à épithélium haut bourré de grains de sécrétion et, au contraire, par la fréquence de glandes à épithélium bas correspondant au stade de repos sécrétoire. Les glandes de ce type, relativement rares chez le bélier, sont la très grande majorité chez le mouton castré. Il va sans dire que les comparaisons ont été faites sur des sections pratiquées exactement au même niveau dans les glandes à comparer.

Si nous nous en référons à ce qu'on sait sur les glandes du même type, la castration n'amène probablement pas une régression, mais un arrêt de développement, et, comme les moutons sont castrés alors qu'ils sont déjà assez grands, les différences que nous observons sont fort caractéristiques.

Cet influencement sexuel des glandes du pied appelle l'idée qu'elles sont liées à la fonction génitale. Comme pour les glandes anales du lapin, il nous est impossible d'apprécier si l'odeur diffère d'un sexe à l'autre. Cette différence nous échappe. Il est plus probable que cette odeur commune sert au rassemblement des individus de la même espèce qui précède obligatoirement l'accouplement. En tout cas, sa relation avec la fonction génitale est une explication logique de son existence dans un groupe seulement, parce qu'il en est ainsi de toutes les glandes odorantes et annexes génitales, qui varient beaucoup entre des groupes voisins.

Glandes du larmier. — Le larmier est un repli cutané situé à l'angle interne de l'œil, le long du nez. Il n'existe pas seulement chez les ovidés, mais aussi chez les cervidés. Il se développe d'ailleurs, chez certains cervidés (muntjac) et quelques antilopes, des replis cutanés de structure analogue sur le front ou sur les joues. Ceci montre que le rapport de ce repli avec l'œil paraît fortuit.

Nous avons pu voir, en effet, une préparation du repli sur-orbitaire du

(1) Badesco : « Etude de l'influence de la castration sur les glandes odorantes anales du lapin. » (*C. R. Soc. Biol.*, t. CII, p. 527.)

muntjac de Champy et Kritch, qui nous a montré que cette glande ne diffère du larmier par rien d'essentiel.

Si on peut dire que les glandes interdigitales sont essentiellement un diverticule cutané où le glandes sudoripares prennent un développement intense, alors que les glandes sébacées y régressent, on peut dire exactement l'inverse du larmier. L'épiderme y est mince, les poils sont atrophiés, non pas assez gros, mais mal formés, comme dans la glande interdigitale, mais extrêmement réduits dans toutes leurs parties et à peine saillants au dehors. Leur

FIG. 6. — *Larmier de mouton comparé à celui de bélier* (vue extérieure).
I, bélier ; II, mouton castré.

bulbe a été, pour ainsi dire, absorbé tout entier par la formation de grosses glandes sébacées. Ces glandes juxtaposées forment, chez le mouton et chez la brebis, une nappe continue dans tout le repli cutané constituant le larmier.

Sur les coupes transversales de larmier, on voit que cette hypertrophie des glandes sébacées commence dès le bord du pli le plus médial, augmente progressivement jusqu'au pli le plus latéral, d'ailleurs moins marqué, et disparaît progressivement quand ce dernier se perd dans la peau ordinaire. Ces glandes sudoripares ne sont bien développées qu'au voisinage de la peau normale, là où les replis se continuent avec elle.

Sur des têtes de mouton comparables comme race, âge et taille, on voit que

le larmier est plus gros, plus béant, plus accentué chez le bélier que chez la brebis. Il est vrai que la tête de cette dernière est moins grosse dans toutes

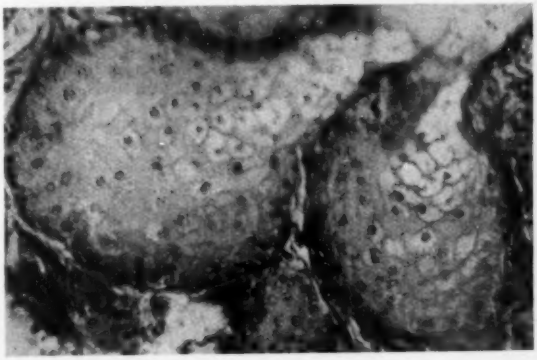

FIG. 7. — *Détail d'une glande du larmier de type sébacé.*

parties. Il y a cependant ici une différence sexuelle nette qui manquait dans la glande du pied.

La modification du larmier chez le castrat est fort nette. Elle est visible extérieurement, le larmier étant encore plus petit, plus effacé et moins ouvert

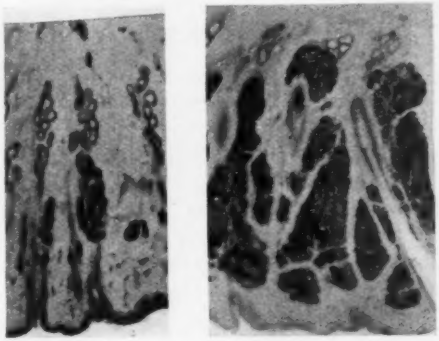

FIG. 8. — *Comparaison de la peau du larmier (à gauche) avec la peau voisine (à droite).* Coloration des graisses à l'orcanette. On se rend compte de l'hypertrophie des glandes sébacées dans le larmier.

que chez la femelle. Il est aussi beaucoup moins humecté de sérum que chez le bélier. Ici, la castration modifie donc le mâle dans le sens où celui-ci diffère de la femelle, comme c'est le cas pour les glandes anales du cobaye.

Mais, ici, la régression de castration amène un état de développement plus réduit que celui qu'on observe chez la femelle.

Pour faire l'étude histologique, on peut employer des coupes ordinaires, mais, pour les comparaisons, les coupes à congélation colorées à l'orcanette sont infiniment plus favorables. La cytologie des glandes sébacées du larmier ne montre pas grand chose de particulier par rapport aux glandes sébacées du tégument. On note seulement qu'au lieu de gouttelettes lipoïdes régulières, les cellules du centre des lobes renferment quelques grosses gouttes périnucléaires.

C'est une différence du même ordre qui, d'après Champy et Kritch, distingue les glandes anales du cobaye des glandes sébacées cutanées du même animal.

La comparaison du castrat avec le bélier montre une atrophie générale des

FIG. 9. — *Larmier de mouton castré.*

A, comparé à un larmier de bélier ; *B*, les glandes sébacées ont été teintées à l'orcanette.

glandes sébacées, marquée surtout dans le lobe médial du larmier, dont la peau a repris un aspect semblable à celui de la peau ordinaire. L'atrophie est encore visible, mais moins marquée sur la face interne du repli latéral.

⁂

Il est bien certain que les glandes que nous venons d'étudier ne sont pas les seules glandes odorantes du mouton, car il semble que toutes les glandes cutanées contribuent à lui donner son odeur caractéristique. Il est difficile de dire s'il y a par castration une atrophie des glandes cutanées ordinaires, ce qui est bien possible, mais c'est difficilement appréciable à cause de leur faible développement; tandis que les glandes

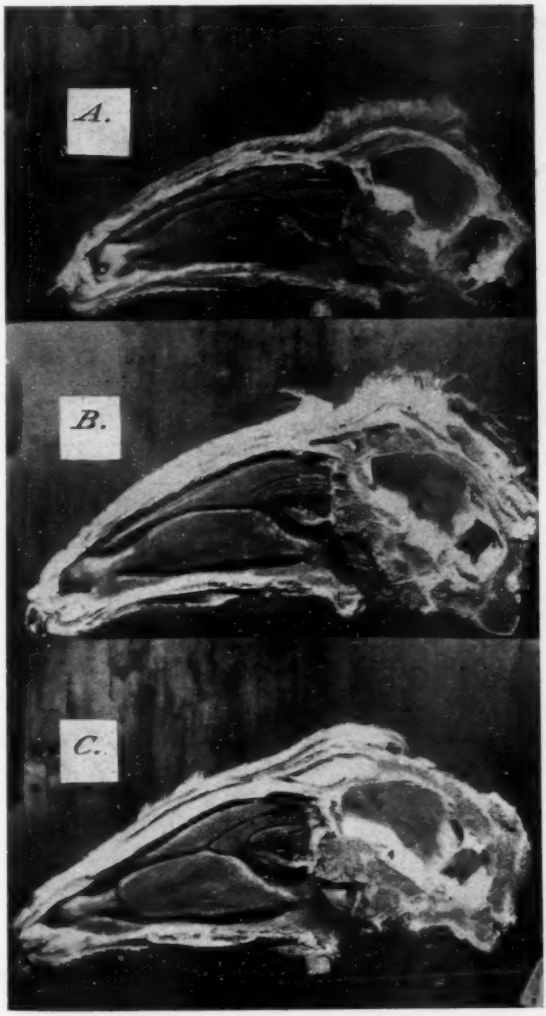

Fig. 10. — *Cornets olfactifs de mouton, brebis et bélier comparés.*
A, brebis ; *B*, bélier ; *C*, mouton castré.
Remarquer chez le mouton l'atrophie du cornet naso-turbinal.

spécialisées que nous avons étudiées montrent, à cause de leur taille, le phénomène avec une très grande netteté.

Bien que l'homme perçoive peu les odeurs, nous nous rendons compte que l'odeur du bélier est plus forte que celle de la brebis et du mouton, et il nous semble bien légitime de considérer les glandes étudiées comme des glandes odorantes plus spécialisées.

Leur relation avec la fonction sexuelle ressort de leur régression par castration.

En ce qui concerne les glandes du pied, nous constatons, comme dans beaucoup d'autres exemples, qu'il n'est pas nécessaire qu'un organe présente de différences sexuelles pour être sensible à la castration. Il y a ici une influence semblable des deux glandes mâle et femelle, comme dans le cas du tissu muco-élastique de la crête des oiseaux (Champy et Kritch) (1) ou celui du pancréas (Champy, Kritch et Llombart) (2).

Le larmier représente un autre type de glande en ce qu'il diffère chez le mâle et chez la femelle. Il y a, en somme, chez le mouton, des glandes communes aux deux sexes et des glandes différentielles des sexes, comme Badesco l'a montré chez le lapin. Bien que la localisation de ces glandes soit ici toute différente, on pourrait proposer des hypothèses analogues sur leur rôle : nécessité pour les animaux de se retrouver avant toute considération de sexe, puis secondairement de distinguer le sexe de plus près.

Ce qui est le plus remarquable chez le mouton et qui est si net chez lui, c'est la corrélation entre la régression par castration des glandes odorantes et la régression des cornets du nez.

Champy et Kritch ont pris le mouton comme exemple de leur description des cornets. Nous ne voulons pas reprendre leur description, mais nous tenons à donner ici une de leurs photographies qui montre le phénomène des cornets. C'est d'abord un état exsangue de toute la muqueuse chez le castrat. Les cornets proprement olfactifs ont peu diminué de volume, bien que leur structure paraisse un peu modifiée. Le cornet naso-turbinal est affecté surtout dans sa région antérieure, devenue peu saillante. Il en est de même du maxillo-turbinal, dont la partie antérieure est comme rétractée et décolorée. Les orifices des narines sont extrêmement réduits et plus fermés chez le castrat. La courbe du nez tend à s'effacer. Cette corrélation est évidemment, ici comme chez le lapin, de nature à expliquer d'une part l'indifférence des femelles et des mâles normaux pour les castrats dont l'odeur n'est plus perceptible; d'autre part, l'indifférence des castrats pour les femelles normales, dont peut-être ils ne perçoivent plus l'odeur de la même manière.

(Travail du Laboratoire d'Histologie de la Faculté de Médecine de Paris.)

(1) CHAMPY et KRITCH : « Etude histologique de la crête des gallinacés et ses variations sous l'influence des facteurs sexuels. » (*Arch. Morph.*, fasc. 25.)
— « Tissu muco-élastique de la crête du coq réactif de l'hormone sexuelle. » (*C. R. Soc. Biol.*, t. 92, p. 683.)

(2) CHAMPY, KRITCH et LLOMBART : « Adiposité, pancréas et foie des castrats. » *C. R. Soc. Biol.*, t. C, p. 260.)

ÉTUDE HISTOLOGIQUE D'UN CAS DE NÉVRITE HYPERTROPHIQUE (type Roussy-Cornil)

par

L. Cornil et Raileanu

(Cette communication paraîtra ultérieurement en mémoire original dans les ANNALES D'ANATOMIE PATHOLOGIQUE.)

SUR LES LÉSIONS ENCÉPHALIQUES CONSÉCUTIVES A LA LIGATURE UNILATÉRALE DE LA JUGULAIRE INTERNE

par

J. Dechaume, J. Creyssel et M. Douillet (de Lyon)

Alors que l'anatomie pathologique des accidents consécutifs aux ligatures des artères carotides est depuis longtemps bien connue par des documents assez nombreux, il n'en est pas de même des lésions qui succèdent parfois à la ligature des veines jugulaires, en particulier lors des accidents très rares qui peuvent être la conséquence d'une ligature unilatérale. On sait en effet, que, si la ligature bilatérale est fréquemment suivie d'accidents cérébraux graves, le plus souvent mortels, la ligature unilatérale est le plus souvent parfaitement supportée. Dans quelques cas, dont nous avons ailleurs étudié les conditions pathogéniques, elle peut être suivie soit d'une hémiplégie croisée transitoire, soit d'un coma qui aboutit à la mort en quelques heures ou quelques jours. A l'autopsie des sujets morts de tels accidents, on trouve en général des lésions diffuses de congestion encéphalique, hyperhémie veineuse de la pie-mère et des plexus choroïde, et plaques circonscrites d'hyperhémie au niveau des deux lobes frontaux, avec prédominance de ces lésions sur l'hémisphère qui correspond au côté de la ligature veineuse ; il existe là de véritables raptus hémorragiques d'importance variable. Mais, si l'on cherche quelles lésions histologiques correspondent à ces aspects macroscopiques, on est surpris de ne rencontrer aucune description dans les quelques travaux consacrés à cette question.

Nous avons eu l'occasion, à la suite d'un accident de cet ordre, suivi de mort en quelques heures, de faire l'étude histologique des lésions encéphaliques rencontrées. Cet examen histologique s'est montré assez démonstratif, au point de vue de la pathogénie des accidents observés, pour mériter d'être publié : nous joignons à cette description quelques micro-photographies des coupes pratiquées.

Voici donc les résultats donnés par l'examen, dans notre observation, du cerveau formolé :

1° EXAMEN MACROSCOPIQUE. — Extérieurement, l'encéphale paraît congestionné

par plaques et surtout sur la convexité hémisphérique droite, au niveau du lobe frontal. Les deux hémisphères ont la même consistance. Des coupes sont pratiquées qui ne montrent aucune lésion macroscopique dans le bulbe, la protubérance et les hémisphères cérébelleux. A noter simplement un peu de congestion au niveau du pied de la protubérance. L'*hémisphère gauche* est divisé en coupes sériées. En certains points de la corticalité, on note un léger état congestif sans piqueté hémorragique; au niveau du centre ovale, dans le

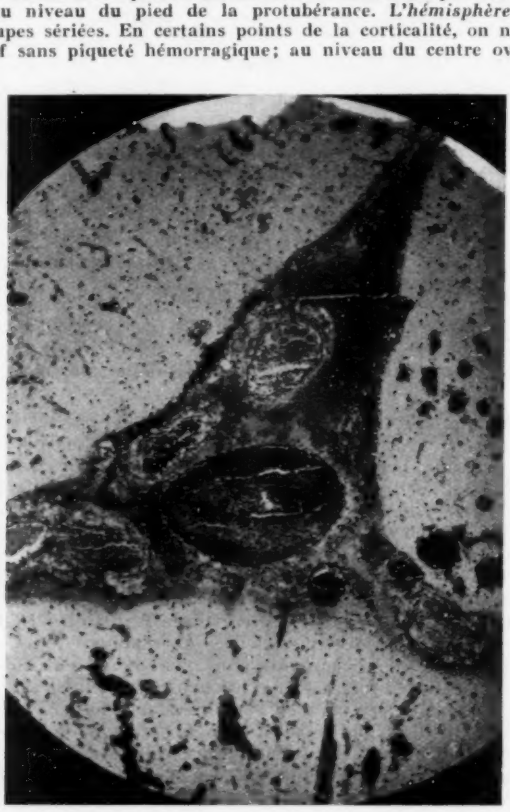

FIG. 1. — *Congestion veineuse et hémorragie dans la gaine périvasculaire.*

lobe pariétal, on note une zone plus diffluente, limitée par un petit liseré rose, non hémorragique cependant. On se demande s'il s'agit simplement d'une irrégularité de la fixation ou d'une lésion pathologique. L'*hémisphère droit*, par contre, présente des lésions plus considérables. Dans la région occipitale, petit état congestif d'importance minime. Toutes les lésions importantes se trouvent au niveau du *lobe frontal*.

Correspondant au piqueté hémorragique déjà aperçu sur la corticalité, on note un état hémorragique au niveau de la substance grise de deux circonvolutions, et qui dessine nettement le contour de ces deux circonvolutions. En

profondeur, au niveau du centre ovale, on note une zone diffluente, hémorragique ; à côté, l'aspect est gélatiniforme, translucide, comme cela se voit dans certains gliomes.

2° EXAMEN HISTOLOGIQUE. — Différents fragments de l'écorce cérébrale ont été examinés :

A) *Au niveau des zones hémorragiques.* — En dehors des zones complètement dilacérées par le processus, on rencontre les lésions suivantes : toutes

FIG. 2. — *Même région que la figure 1, à un plus fort grossissement.*

les gaines périvasculaires et les espaces sous-arachnoïdiens sont gorgés de sang, et au milieu on voit les cavités vasculaires se dessiner ; les artères montrent leurs tuniques normales, sans endopériartérite ; les veinules sont distendues et contiennent à leur intérieur, par places, des amas de polynucléaires, mais il n'y a pas de coagulation ni de thrombose à l'intérieur de ces vaisseaux.

Dans la corticalité voisine de ces sillons, on voit tous les capillaires dilatés et, dans les gaines périvasculaires, de très nombreux globules rouges qui commencent à dissocier le parenchyme nerveux avoisinant. On note dans le

tissu nerveux environnant la présence d'éléments inflammatoires macrophagiques, qui sont bourrés de pigments ferriques ; on retrouve d'ailleurs les mêmes pigments ferriques qui remplissent de façon presque complète le protoplasma des cellules endothéliales. Nous n'avons vu en aucune région de formations inflammatoires proprement dites. On a l'impression qu'il y a eu là un processus hémorragique par stase veineuse et que les cellules macrophagiques se sont rapidement chargées de pigments sanguins de résorption.

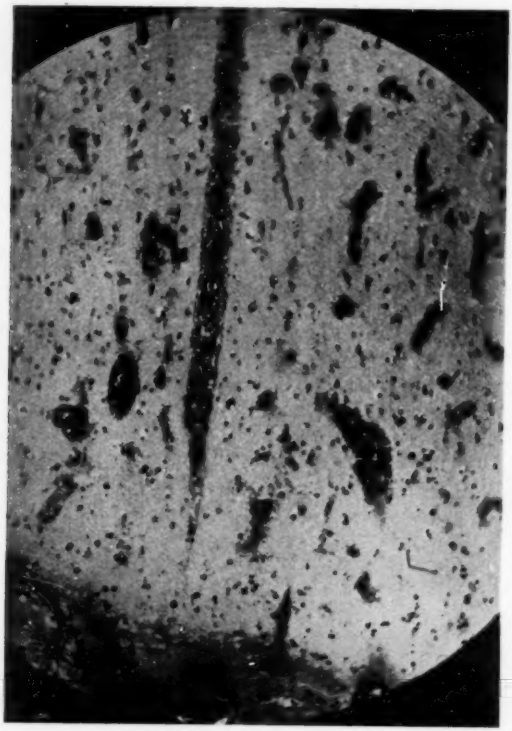

FIG. 3. — *En dehors de la congestion vasculaire, on remarque de nombreuses cellules chargées de pigment sanguin.*

B) *Au niveau du centre ovale*, on retrouve le même aspect hémorragique, avec infiltration par les éléments sanguins de toutes les gaines périvasculaires, sans qu'il y ait véritablement irruption de sang dans le tissu nerveux à distance des vaisseaux ; mais on trouve également de vastes zones où le tissu interstitiel est dissocié par des zones d'œdème ; d'ailleurs, dans ces régions, on trouve dans les gaines périvasculaires des plages anhistes prenant mal les colorants : il s'agit de sérosité exsudée. Il y a là à la fois un état œdémateux

et un état hémorragique ; nous avons noté la même résorption de pigments par les macrophages, mais nous n'avons pas vu de réactions inflammatoires.

C) *Les coupes de protubérance* ne nous montrent plus de lésions hémorragiques ; on a l'impression d'états congestifs avec distension des vaisseaux, mais sans exsudation de sérosité ou d'éléments cellulaires dans les gaines périvasculaires. Nous n'avons pas vu d'état inflammatoire, pas plus que de lésions des vaisseaux méningés.

L'examen de toutes les coupes nous montre donc des lésions caractérisées par les faits suivants :

a) Ces lésions présentent toujours une topographie vasculaire ; on les suit dans certains territoires dépendant d'une même artériole et des veines qui l'accompagnent.

b) Ces lésions sont constituées par des hémorragies qui distendent les gaines périvasculaires et qui finissent par dilacérer dans le voisinage le parenchyme nerveux environnant.

c) A côté de ces zones hémorragiques, on trouve des zones œdémateuses où une sérosité infiltre les gaines et les espaces interstitiels.

d) L'étude des vaisseaux ne nous montre pas de lésions des parois artérielles ni d'artérite spécifique, ni lésions oblitérantes athéromateuses. Ce sont les veines qui semblent gorgées de sang et distendues; à leur intérieur, on trouve parfois de véritables thrombus de polynucléaires, mais sans thrombose ni coagulation.

e) Il n'y a pas de signes d'inflammation ancienne ou aiguë, mais, par contre, il y a un processus macrophagique par les éléments ayant cette propriété, éléments que l'on retrouve chargés de pigments ferriques provenant probablement de la résorption du sang épanché.

On a l'impression, d'après l'examen histologique, qu'il s'agit bien là de lésions hémorragiques purement mécaniques.

Il nous a paru intéressant de publier *in extenso* ce compte rendu histologique; en effet, si la pathogénie mécanique de tels accidents, les attribuant à de simples processus d'hypertension veineuse, paraissait logique et probable, il lui manquait, dans la plupart des faits observés, la base anatomique que donne le contrôle microscopique des lésions. Or, dans notre cas, cet examen, qui constate l'état de distension veineuse et l'intégrité du système artériel, ne permet plus de doute. Et ces accidents peuvent, au point de vue de leur base anatomo-physiologique, être rapprochés d'observations d'un ordre tout à fait différent au point de vue étiologique, telles que celles publiées par Cobb et Hubbard (nov. 1929, *Journ. of the medical Sciences*), où ces auteurs signalent des lésions très comparables observées à la suite de thrombo-phlébites des sinus duréméniens d'une part, à la suite d'intoxications aiguës par le gaz d'éclairage d'autre part.

Il reste à déterminer pourquoi, chez quelques sujets, la ligature unilatérale de la jugulaire interne, si bien tolérée habituellement, donne lieu à des accidents d'hypertension veineuse encéphalique. Nous ne voulons pas discuter ici longuement ce second point; qu'il nous suffise de dire que ces accidents, lorsqu'ils se produisent, paraissent en relation avec des anomalies du système veineux de la tête et du cou, aplasie de la jugulaire interne opposée, anomalies sinusiennes, etc., si bien qu'après ligature unilatérale le sujet se trouve placé dans des conditions de circulation encéphalique comparables à celles des sujets qui ont subi une ligature bilatérale de la veine jugulaire interne.

(Travail du Centre anticancéreux de Lyon;
Clinique du professeur L. Bérard.)

CALCIFICATION DU NUCLEUS PULPOSUS D'UN DISQUE INTERVERTÉBRAL

par

Botreau-Roussel et P. Huard

Le lieutenant D..., trente-cinq ans, vient consulter fin décembre 1929 parce qu'il souffre de douleurs vagues dans le rachis depuis un traumatisme reçu deux mois auparavant. La poignée d'une porte violemment poussée par le vent l'a frappé à peu près au milieu du dos, au niveau de l'apophyse épineuse de la huitième dorsale. C'est à ce niveau qu'il ressent, en effet, une douleur sourde qui disparaît dans la nuit, ne reparaît que dans le cours de la journée, et est particulièrement sensible quand il s'appuie sur un dossier dur. Aucune irradiation douloureuse ni vers l'abdomen, ni vers le rachis. Pas de gibbosité, pas

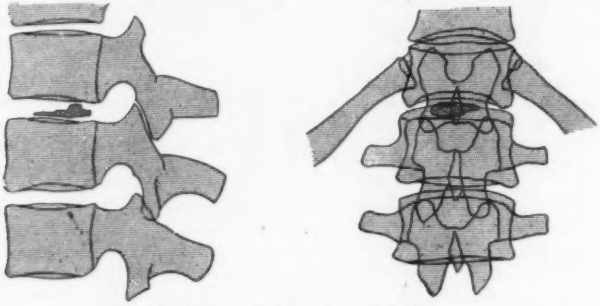

FIG. 1 et 2. — *Schémas radiologiques.*

de saillie anormale ; la colonne vertébrale est partout parfaitement indolore à la palpation, elle est absolument normale et a gardé toute sa souplesse. Les réflexes des membres inférieurs sont normaux.

La radiographie ne montre aucune lésion traumatique, en particulier au niveau de la région douloureuse, mais révèle une opacité au niveau du disque intervertébral intermédiaire entre D XII et L I. De profil, la zone opacifiée est légèrement irrégulière et située dans la moitié postérieure du disque. De face, elle est lenticulaire médiane et reproduit l'image donnée par l'ossification du nucleus pulposus.

Cette lésion, extrêmement rare, a été signalée pour la première fois par Calvé et Galland en 1922 (*Journ. de Radiologie et Electrol.*, janv. 1922).

Barsony et Polgar (« Calcinosis intervertebralis », *Klin. Wochensch*, 4/36) et tout récemment Breton (*Journ. de Radiol. et d'Electrol.*, mai 1929) en ont signalé des exemples. Schmorl (de Dresde) en a étudié l'anatomie pathologique. Enfin Calvé et Galland, dans un article récent de la *Presse Médicale* (16 avril 1930), viennent de réunir en une brillante synthèse la physiopathologie du nucleus. Nous n'avons rien à ajouter à leurs séduisantes hypothèses. Dans notre observation, comme dans

celles publiées antérieurement, la calcification du nucléus ne s'accompagne d'aucun symptôme clinique et n'est qu'une trouvaille radiologique faite à l'occasion d'un traumatisme ou d'une autre lésion n'ayant aucun rapport avec cette calcification.

LES FAISCEAUX ÉPINEUX DU MUSCLE GRAND COMPLEXUS

par

Luís de Pina

Pendant les dissections que j'ai réalisées pour étudier quelques muscles de la nuque, j'ai été frappé par la grande fréquence de faisceaux charnus reliant le muscle grand complexus à la ligne médiane, c'est-à-dire au ligament cervical postérieur, au ligament surépineux, aux apophyses épineuses cervicales et dorsales, et même aux muscles voisins.

Cette fréquence m'a suggéré son étude systématique, organisant, de cette façon, la statistique respective. A ce propos, et en face des différentes opinions sur ce sujet, M. le professeur Vallois écrivait un jour :

« *La présence des faisceaux venant des apophyses épineuses est signalée comme fréquente par tous les auteurs, mais il n'existe pas de statistique à ce sujet, et il ne m'a pas été possible d'en établir une ; ces faisceaux viendraient de* C^7/D^1 *pour Poirier et Spalteholz,* C^7/D^2 *pour Testut, une ou plusieurs des apophyses entre* D^1 *et* D^3 *pour Eisler* (1). »

Pour faire cette statistique, j'ai disséqué une série de cinquante cadavres d'individus portugais (trente-quatre hommes et seize femmes), en obtenant cinquante observations du côté droit et cinquante du côté gauche (cent muscles grand complexus).

Pour faire un travail plus complet, j'ai disséqué aussi, dans le laboratoire d'anatomie comparée du Muséum d'Histoire naturelle de Paris, trente-six singes divers, mis aimablement à ma disposition par son directeur, M. le professeur R. Anthony, que je remercie ici :

Famille *Lemuridae*. — 2 Lemur catta. L. (un ♂, un autre ♀).
1 Lemur mongos. L. ♀.
Famille *Hapalidae*. — 1 Hapale jacchus. L. ♂.
Famille *Cebidae*. — 1 Cebus, sp. Erxlet. ♂.
1 Lagothrix Humboldtii. Et. Geof. ♀.
Famille *Cercopithecidae*. — 1 Semnopithecus nemaeus. Cuv. ♂.
2 Cynocephalus maimon (?). L. ♂.
1 Choeropithecus papio. Desm. ♀.
1 Colobus ursinus. Pen. ♀.
1 Cercopithecus collitrichus. Cuv. ♂.
1 Cercopithecus patas. Schreb. ♀.
1 Cercopithecus mona. Schreb. ♀.
1 Cercopithecus petaurista. Erxlet. ♂.
1 Cercopithecus griseo viridis. ♀.
1 Cercocebus collaris Gray. ♂.
1 Pithecus immus. L. ♀.
6 Macacus cynomolgus. L. (2 ♂, L. ♀).

(1) H.-V. Vallois : « Les muscles spinaux chez l'homme et les anthropoïdes. Contribution à l'étude de l'adaptation à l'attitude verticale. » (*Annales des Sciences naturelles*, séries Botanique et Zoologie, X^e^ série, t. XI, 1928.)

Famille *Simidiae*. — 1 Hylobates cinereus albibarbis. Lyon. ♀.
1 Hylobates lar. L. ♀.
1 Hylobates concolor concolor. Poeock. ♀.
5 Anthropopithecus troglodytes. L. (2 ♂, 2 ♀, 1 ?).
1 Anthropopithecus tchego. Duv. ♀.
2 Simia satyrus L. (2 ♂).
1 Gorilla gina. E. Geof. ♂.

Ce travail, que j'ai l'honneur de vous présenter comme note préliminaire d'un autre plus vaste et détaillé, est le résultat de ces dissections.

J'ai publié déjà trois observations d'un faisceau de renforcement du muscle grand complexus, allant de ce muscle une fois au sommet de l'apophyse épineuse C^7 et deux fois vers le muscle splénius.

Le premier de ces cas fut observé sur le cadavre d'un nègre de Moçambique (1); les autres, chez des individus portugais (2). Ces faisceaux, comme je l'ai dit au commencement de ce travail, ne se fixent pas toujours à des apophyses épineuses des vertèbres, mais aussi aux muscles splénius et transversaire épineux.

Ils ne sont pas toujours descendants, mais très souvent ascendants, variant de nombre entre 1 et 4. Ils font défaut dans le pourcentage de presque 50 % et étaient absents :

— des deux côtés, sur 24 cadavres (15 hommes, 9 femmes) ;
— à droite, sur 3 cadavres (3 hommes) ;
— à gauche, sur 10 cadavres (7 hommes, 3 femmes).

En ce qui concerne le nombre des faisceaux de renfoncement, nous avons :

1 faisceau ascendant, 13 cas (9 hommes, 4 femmes); 3 bilatéraux, 8 droites et 2 gauches;

1 faisceau descendant, 14 cas (10 h., 4 f.); 5 bilatéraux, 7 droites et 2 gauches;

2 faisceaux descendants, 5 cas (4 h., 1 f.); 2 droites, 2 gauches;

4 faisceaux descendants, 1 cas (1 h.); gauche.

En résumé, voyez ce tableau :

	1 faisceau ascendant	1 faisceau descendant	2 faisceaux descendants	4 faisceaux descendants
Nombre des cas ...	13	14	5	1
Hommes.....	9	10	4	1
Femmes.....	4	4	1	—
Bilatéraux.....	3 ♂	5 = 2 ♀. 3 ♂	—	—
Droites.....	8	7	2	—
Gauches.....	2	2	3	1

Nous voyons donc que les faisceaux descendants sont presque aussi fréquents que les ascendants et que la présence d'un seul faisceau est la plus fréquente. En outre, ces faisceaux de renforcement sont plus fréquents à droite. Voici maintenant quelles sont les apophyses épineuses où ils s'insèrent ou au niveau desquelles cette insertion est faite sur le ligament cervical postérieur, ligament surépineux ou muscles voisins :

(1) Alvaro Rodrigues, Luis de Pina et Souza Pereira : « Dissecar dum Negro de Moçambique ». (*Prabstter da Sociedade Portuguesa de Antropologia e Etnologia*, fasc. III, vol. IV.)

(2) Luis de Pina : « Anastomose charnue entre les muscles grand complexus et splenius. » (*Annales d'Anatomie pathologique et d'Anatomie normale médico-chirurgicale*, 5e année, n° 6, juin 1928.)

— « Variações musculares. » (*Arquivo de Anatomia e Antropologia*, vol. XIII, 1927.)

Observations	Côté	Sexe	Points d'insertion
			Un faisceau descendant.
1	G.	♂	Splénius, au niveau de la C^7 apophyse épineuse.
3	D.	♂	Splénius et D^1 apophyse épineuse.
8	D.	♂	Splénius et ligament surépineux au niveau de la D^4 apophyse épineuse.
11	D.	♀	Splénius et ligament surépineux des D^2 et D^3 apophyse épineuse.
13	Bilatéral	♀	Splén. et lig. cervical postérieur au niveau de C^7 ap. épin. Splén. et lig. cerv. post. au niv. de D^1 ap. épin.
23	Bil.	♂	Apophyses ép. et lig. cerv. et surépin. des C^7 et D^1. Transversaire épineux au niv. de D^3 ap. épin.
24	D.	♂	Face postérieure du même Gr. complexus au niv. de D^3 ap. épin.
28	G.	♂	Lig. surép. de D^1 ap. épin.
32	D.	♂	Lig. surép. et ap. épin. de D^3.
33	D.	♂	Lig. surép. et ap. épin. de D^1.
38	Bil.	♀	Lig. cerv. post. et ap. épin. de C^7. Lig. cerv. post. et ap. épin. de C^4.
42	D.	♂	Lig. cerv. post. au niveau de C^6 ap. épin.
47	Bil.	♀	Splén., lig. surépin. et ap. épin. de D^2 et D^3. Splén. et ap. épin. de D^2.
50	Bil.	♂	Transversaire épineux, au niveau de D^4 ap. épin. Splén., au niv. de D^2 ap. épin.
			Un faisceau ascendant.
4	D.	♀	Ap. épin. et lig. cerv. de C^6.
5	D.	♂	Spl., au niv. de C^5 ap. épin.
6	G.	♂	Lig. cerv. post. au niv. de C^5 ap. épin.
7	Bil.	♂	Face ant. du spl. au niv. de C^5 ap. épin. Ap. épin. et lig. cerv. post. de C^2.
14	D.	♀	Face ant. du spl. et lig. cerv. post. au niv. de C^7.
16	Bil.	♂	Lig. cerv. post. et ap. épin. de C^6. Lig. cerv. post. et ap. épin. de C^3.
17	G.	♂	Lig. cerv. post. et ap. épin. de C^4.
20	Bil.	♂	Lig. cerv. post. au niveau de C^7 ap. épin. Lig. cerv. post. au niveau de C^6 ap. épin.
28	D.	♂	Lig. cerv. post. au niveau de C^5 ap. épin.
31	D.	♀	Lig. cerv. post. au niveau de C^4 ap. épin.
35	D.	♂	Lig. cerv. post. au niveau de C^3 ap. épin.
47	D.	♀	Lig. cerv. post. au niveau de C^3 ap. épin.
50	D.	♂	Lig. cerv. post. au niveau de C^6 ap. épin.
			Deux faisceaux descendants.
6	D.	♂	Un sur le lig. cerv. post. au niv. de C^7 ap. épin. Autre sur le Spl. au niv. de D^1 ap. épin.
8	G.	♂	Un sur l'ap. épin. et lig. surép. de D^3 ap. épin. Autre sur le Spl. au niv. de D^4 ap. épin.
11	G.	♂	Un sur le lig. surép. et ap. épin. de D^1. Autre sur le Spl., lig. surép. et ap. épin. de D^2.
34	D.	♂	Un sur le lig. cerv. post. et ap. épin. de C^7. Autre sur l'ap. épin. de D^1 et D^2.
36	G.	♂	Un sur un faisceau provenant du muscle transversaire épin., au niv. de C^5 ap. épin. Autre sur le lig. surép.., au niv. de D^2.

Observations	Côté	Sexe	Points d'insertion			
—	—	—	—			
			Quatre faisceaux descendants.			
			Lig. cerv. post. et Spl.	au niv. de	C⁷	ap. épin.
24	G.	♂	—	—	D¹	—
			—	—	D²	—
			—	—	D³	—

Ensuite, je présente dans la figure 1 deux schémas montrant, en résumé, ce que je viens de dire. Dans la série des autres primates, j'ai trouvé les faisceaux suivants :

Observation I. — *Semnopithecus nemaeus.* Cuv (?). A gauche, un faisceau s'insérant dans le ligament cervical postérieur et splénius, au niveau de la C⁴. A droite, un autre faisceau semblable, se fixant aussi dans les mêmes points, au niveau de la C⁴.

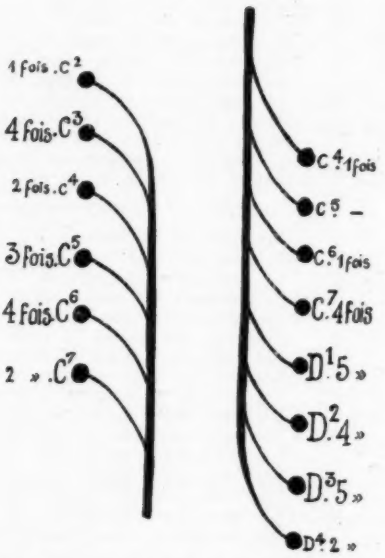

Fig. 1. — *Les faisceaux épineux du muscle grand complexus.*

Observation II. — *Lagothrix Humboldtii.* Geof., ♀. A gauche existait bien distinct le *biventer cervicis*, mais il se dirigeait vers la ligne moyenne et se fixait dans le ligament surépineux et apophyses épineuses des D¹, D², D³, D⁴ et D⁵. A droite, bien qu'existât le *biventer cervicis*, le muscle ne présentait pas cette variation.

Observation III. — *Cercopithecus patas. Schr.*, ♀. A droite du bord interne du *biventer cervicis* se détachait un faisceau qui venait se fixer dans le ligament cervical postérieur et splénius, au niveau de C⁷ et D¹.

Observation IV. — *Cercocebus collaris. Gray.* A droite, un faisceau provenant du *biventer servicis* venait se fixer par trois petites digitations sur les apophyses épineuses des C^7, D^1 et D^2. A gauche, un faisceau plus petit, originaire du *biventer cervicis*, s'insérait sur l'apophyse épineuse C^7.

Observation V. — *Hylobates cinereus albibarbis.* Lyon, ♀. A gauche, petit faisceau sortant du *biventer cervicis* et se fixant sur le ligament cervical postérieur, apophyse épineuse et splénius au niveau de C^7.

Observation VI. — *Hylobates lar.*, ♀. A gauche, un faisceau peu développé, détaché du *biventer cervicis* et s'insérant sur l'apophyse épineuse de D^1.

Observation VII. — *Hylobates concolor concolor.* Poe. — Le *biventer cervicis* était remplacé par un gros faisceau, à gauche et à droite, qui s'insérait sur la ligne moyenne de la façon suivante : à droite, sur les apophyses épineuses de C^7, D^1 et D^2 ; à gauche, par deux digitations, sur les apophyses des C^7. D^1 et D^2.

Observation VIII. — *Anthropopithecus tchego.* Duv., ♀. A gauche, un faisceau provenant du bord interne du grand complexus, se fixant au tendon terminal du splénius au niveau de D^2.

Observation IX. — *Simia satyrus.* L., ♂. A gauche, une partie du *biventer cervicis* s'insérait fortement sur les apophyses épineuses C^3, C^4, C^5, C^6 et C^7. En outre, il y avait encore un faisceau qui se fixait en haut sur l'apophyse épineuse de C^1. Un autre faisceau sortant de l'ascendant allait se fixer sur la face antérieure du muscle splénius; il mesurait 10 centimètres de long.

Je dois aussi mentionner cinq autres cas d'union du muscle grand complexus à la ligne moyenne; bien que cette union ne soit pas faite par un faisceau charnu comme celui que j'ai décrit, je crois bien que lesdits cas doivent lui être rapportés :

Observation X. — *Lemur Mongos.* L., ♀. A gauche, le *biventer cervicis* se fixait fortement au ligament cervical postérieur, sur une extension d'un centimètre, par des tractus fibreux au niveau de la C^6.

Observation XI. — *Simia satyrus.* L., ♂ (le même individu déjà mentionné). A droite le *biventer cervicis*, bien mal séparé du reste du muscle, s'attachait par une formation triangulaire tendineuse au ligament cervical postérieur au niveau de la C^7.

Observation XII. — *Simia satyrus.* L, ♂. A droite, quelques courtes fibres du muscle grand complexus (bord interne) se séparaient de son corps et se jetaient dans un fort et large tendon, d'un centimètre de long, qui prenait insertion sur la VIIe apophyse épineuse.

Observation XIII. — *Lemur Catta.* L., ♂. Le grand complexus présentait le *biventer cervicis*, lequel se fixait de haut en bas, et bien fortement, sur le ligament cervical postérieur ; à droite, le même attachement se vérifiait.

Fig. 2.
Insertions du grand complexus.

Observation XIV. — *Lemur Catta.* L., ♂. *Biventer cervicis* à droite et à gauche, très fortement attaché au ligament cervical postérieur, au-dessous de la C^3, apophyse épineuse.

Ces formations représentent peut-être les formes plus réduites des faisceaux que j'ai décrits. Comme on le voit, la fréquence chez les autres primates des faisceaux épineux du muscle grand complexus est frappante : sur trente-six animaux, je les ai trouvés bien distincts chez neuf ; ils étaient absents chez vingt-six. Ils sont néanmoins un peu moins fréquents que chez l'homme. Voyons le schéma de leurs insertions dans les apophyses au niveau desquelles ils se fixent sur les ligaments cervical postérieur et sur-épineux, ou les muscles voisins :

En comparaison avec les autres de la figure 1, nous voyons que les apophyses épineuses en référence sont :

— chez l'homme (faisceaux descendants), C^4 à D^4;
— chez les autres primates, C^3 à D^4.

Les plus fréquentes apophyses épineuses d'insertion sont :

— chez l'homme (faisceaux descendants), C^7, D^1, D^2 et D^3;
— chez les autres primates, C^7, D^1, D^2.

Chez ces derniers animaux, les faisceaux sont toujours descendants. En conclusion, le muscle grand complexus, en ce qui concerne les faisceaux de renforcement allant à la ligne médiane du cou ou du dos (apophyses épineuses, ligaments cervicaux postérieurs ou surépineux), ou aux muscles plus proches, est très semblable chez l'homme, comme chez les autres primates. Toutefois, chez les derniers, comme chez les Négres, ils ont tendance à s'insérer un peu plus haut que chez l'homme, ce qui est en concordance avec les affirmations de M. Vallois dans son mémoire cité. Cet anatomiste, ainsi que MM. Chudzinski, Gegenbauer, Poirier et Charpy, Spatteholtz, Flower et Murie, etc., etc., a décrit ces faisceaux trouvés chez des Blancs, des Nègres et des singes (1). Je dois rappeler que M. le professeur Vallois nous dit que, chez le gibbon disséqué par Plattner, il y avait un faisceau venant des apophyses épineuses des premières dorsales (2) ; chez trois orangs, M. Vallois n'a pas trouvé ce faisceau ; chez trois chimpanzés, il en a trouvé un sur un exemplaire venant de C^5 et C^6, en nous disant que l'existence des faisceaux épineux semble assez constante, selon les dissections d'autres anatomistes (Gratiolet, Alix, Plattner, Virchow) ; il nous dit que, chez le gorille, le faisceau existait sur un exemplaire de Eisler et sur un que lui-même a disséqué (D^1 et D^2). M. Vallois informe aussi que les faisceaux faisaient défaut chez les catharriniens (douze Cercopithecus).

Comme on l'a vu, j'ai trouvé le faisceau chez les deux orangs du Muséum d'Histoire naturelle, et aussi chez trois gibbons. Mon gorille, très jeune, ne le présentait pas, mais, au contraire, quelques catharrhiniens m'ont révélé sa présence, comme je vous l'ai dit (Cercopithecus, Macacus, etc.). Néanmoins, parmi cinq exemplaires, un chimpanzé seulement le présentait.

Enfin, le muscle grand complexus ne présente pas toujours les faisceaux épineux (50 % de déchet) ; ces faisceaux ne sont pas toujours fixes aux apophyses épineuses, donc nous ne devons pas les appeler *épineux*. Chez les autres primates, ces faisceaux de renforcement sont formés comme chez l'homme et semblent apparaître dans le même pourcentage ; chez les noirs, divers auteurs les ont observés. Toutefois, chez les derniers individus et primates mentionnés, le muscle, ainsi que les faisceaux de renforcement, montent un peu plus haut.

(Institut d'Anatomie de la Faculté de Médecine de Porto.
Directeur : prof. J.-A. Pires de Lima.)

(1) Edward Loth : *Beiträge zur Anthropologie der Neger-weichteile (Muskelsystem)*, Stuttgart, 1912.
(2) H.-V. Vallois, *op. cit.*

OBSERVATIONS SUR L'INSERTION INFÉRIEURE DU MUSCLE SARTORIUS CHEZ LES PORTUGAIS

par

Luís de Pina

Les variations musculaires observées systématiquement occupent aujourd'hui leur vraie place dans le champ de l'anthropologie, servant à marquer, comme les parties osseuses, d'importantes différenciations raciales. Je me suis occupé de les étudier chez les individus portugais ; parmi les autres études sur la myologie que je suis en train de réaliser, j'ai fait des recherches sériées sur cinquante cadavres d'individus de mon pays (trente ♂ + vingt ♀) pour observer l'insertion inférieure du muscle couturier.

Divers anatomistes ont dit que cette insertion est faite différemment chez les Européens, les Noirs et les autres primates. Pour l'homme, je vous apporte le résultat de mes dissections; mais, auparavant, je dois rappeler ce que certains auteurs ont conclu sur cette insertion.

Loth (1), v. g., nous présente le couturier des Européens venant s'insérer plus haut que chez les Noirs, par un tendon plus étroit et plus long que sur ces dernier individus. A la page 190 de son mémoire, il y a deux figures montrant cette différence, selon Anthony et Hazard. Sur la largeur de la partie charnue, il a été déjà dit par Le Double (2) qu'elle était plus large chez les Noirs, et même que, chez les Anthropoïdes, elle est plus développée que chez l'homme (Gegenbauer, cité par Le Double).

Voyons maintenant comment se dispose l'insertion inférieure de ce muscle chez les Portugais; cependant, je dois joindre à la série humaine une autre série de trente-six autres primates, qui sont les suivants :

Lemuridae. — 2 Lemur catta. L. (un ♂, obs. II, et un autre ♀, obs. II).
1 Lemur mongos. L. (♀, obs. III).

Happalidae. — 1. Hapale jacchus. L. (♂, obs. I).

Cebidae. — 1 Cebus sp. Erxleb. (♂, obs. V).
1 Lagothrix Humboldtii. Et. Geof. (♀, obs. VI).

Cercopithecidae. — 1 Semnopithecus nemaeus. Cuv. (♂, obs. VII).
2 Cynocephalus (*Maimon*) (?), L. (♂, obs. VIII).
1 Choeropithecus papio. Desm. ((♀, obs. X).
1 Colobus ursinus. Pen. (♀ obs. XI).
1 Cercopithecus callitrichus. Cuv. (♂, obs. XII).
1 Cercopithecus patas. Schreb. (♀, obs. XIII).
1 Cercopithecus mona. Schreb (♀, obs. XIV).
1 Cercopithecus petaurista. Erxl. (♀, obs. XV).
1 Cercopithecus griseo-viridis (♀, obs. XVI).
1 Cercocebus collaris. Gray. (♀, obs. XVII).

(1) Ed. Loth : *Beiträge zur Anthropologie der Neger-weichteile (Muskel system)*, Stuttgart, 1912.
(2) Le Double : *Traité des variations du système musculaire de l'homme et leur signification au point de vue de l'anthropologie zoologique*, Paris, 1897.

1 Cercocebus fuliginosus. E. Geof. (♂, obs. XVIII).
1 Pithecus innuus. L. (♀, obs. XIX.)
5 Macacus cynomolgus. L. (♂, obs. XXI; ♀, obs. XX; ♀, obs. XXII; ♀,

Simidiae. — 1 Hylobates cinereus albibarbis. Lyon. (♀, obs. XXVII).
1 Hylobates lar. L. (♀, obs. XXVI).
1 Hylobates concolor concolor. Poeock. (♀, XXV).
obs. XXIII; ♀, obs. XXIV).
5 Anthropopithecus troglodytes. L. (♂, obs. XXVIII ; ♂, obs. XXXII ; ♀, obs. XXIX; ♀, obs. XXX; ♀, obs. XXXI; ?, obs. XXX).
1 Anthropopithecus tchego. Duv. (♀, obs. XXXIII).
2 Simia satyrus. L. (♂, obs. XXXIV; ♂, obs. XXXV).
1 Gorilla Gina : Et. Geof. (♂, obs. XXXVI).

Ces animaux sont les mêmes que j'ai disséqués pour le travail sur les faisceaux de renforcement du muscle grand complexus, que j'ai présenté à la Société (1).

Je puis diviser la série des cinquante cadavres humains (cent dissections du muscle couturier) en deux séries : une de quinze individus (huit ♂ + sept ♀) qui se distinguent davantage des autres par la présence d'une plus large masse musculaire du couturier, d'un tendon d'insertion plus court, ou dont la partie charnue ou tendineuse d'insertion descendait plus sur la jambe, ou aussi par d'autres caractères que je décrirai bientôt. L'autre série est de trente-cinq cadavres possédant une insertion inférieure du couturier plus ou moins normale. Voyons donc dans cette dernière série l'insertion du muscle sartorius; d'une façon générale, ce muscle présente sa partie charnue étroite, variable entre 2 à 4 centimètres, mais pouvant quelquefois se présenter plus large : chez trois cadavres de la première série, elle mesurait 3 cm. 1/2, 4 centimètres et 5 centimètres. En outre, la distance entre les points moyens où se termine la partie charnue et où s'insère le tendon respectif varie entre 4 et 13 centimètres.

Alors, voyons comment se présente et se fixe inférieurement le tendon sur la jambe; généralement, dans plus de 50 % des cas, le tendon envoie à la capsule du genou (face interne) des fibres qui vont la renforcer. Ce fait était déjà cité par le professeur Vallois dans sa thèse sur l'articulation du genou (2). Le tendon du muscle couturier mesure, sur le point où il reçoit les fibres charnues, une largeur variable entre 1 et 2 centimètres (quelquefois il se présente, à ce niveau, comme un cordon cylindrique). Puis il s'élargit pour s'en aller se fixer au tibia ; ici il faut considérer la largeur de son insertion, les point où elle est faite, et aussi les relations avec les autres muscles de la *patte d'oie*. Sur ces relations, je dirai que l'ensemble des trois muscles ne se présente pas toujours comme il est généralement décrit; la *patte d'oie* sera le sujet d'un travail que, à bref délai, je présenterai à cette Société.

Etudions maintenant la largeur du tendon se fixant au tibia : en moyenne, il mesure de 1 à 4 centimètres, arrivant des faisceaux plus inférieurs au milieu du tibia chez un cadavre ♂. Le lieu de son insertion est toujours, chez les trente-cinq cadavres de la deuxième série, le bord antérieur du tibia, ou quelques millimètres plus près; sur six de ces cadavres (cinq ♂ + un ♀), il se fixait aussi sur le bord interne du ligament rotulien, et sur dix-neuf (dix ♂ + neuf ♀) l'insertion était faite aussi sur la tubérosité antérieure du tibia. Sur seize cadavres d'individus, j'ai vu aussi le tendon se fixer, par quelques fibres, à la face interne du tibia et à l'aponévrose du muscle jumeau interne.

Voyons ensuite les observations de la première série de quinze cadavres, qui

(1) Luis de Pina : « Les faisceaux épineux du muscle grand complexus. » (Comm. présentée à la Soc. Anat. de Paris, le 5 juin 1930.)
(2) H.-V. Vallois : *Etude anatomique de l'articulation du genou chez les primates*, Montpellier, 1914.

sont un peu plus éloignées de celles-ci. Je commence par les cas qui me semblent les plus extraordinaires et que j'ai déjà mentionnés dans une petite note (1). Il s'agit de huit cas d'insertion du couturier par sa partie charnue au muscle jumeau interne ; je les ai trouvés chez cinq cadavres (deux ♂ + trois ♀) ; bilatéral, trois fois; deux fois à droite) ce qui donne un pourcentage de 8 %. Ces cas d'insertion sur les muscles jumeaux de la jambe doivent être rapportés à la descente d'insertion du muscle couturier que nous trouvons chez les Noirs et les anthropoïdes.

Je n'ai jamais trouvé, chez les trente-six singes disséqués, une disposition comme celle-là; toutefois, j'ai vu presque toujours les muscles droit interne et demi-tendineux s'insérer fortement sur l'aponévrose des muscles jumeaux. Il faut observer que, dans six des huit cas cités, la partie charnue était fixée aussi au tibia par des faisceaux tendineux, comme d'habitude (les trois cas bilatéraux) ; chez un des deux cas unilatéraux droits, les fibres tendineuses n'arrivaient qu'au milieu de la face interne du tibia; chez l'autre, il y avait seulement un petit faisceau de fibres tendineuses fixant quelques faisceaux charnus au bord interne du tibia. La partie charnue, au point où elle entre dans le tendon terminal, était étroite chez sept des cas; chez l'autre, elle mesurait 3 cm. 5 de large.

Voici maintenant un autre cas d'insertion très basse du couturier (un individu ♂) : la partie charnue du muscle se divisait en quatre faisceaux de différentes grandeurs; chacun avait un tendon long de 2 cm. 5 en moyenne; tous se fixaient presque au milieu de la face interne du tibia, selon une ligne parallèle au bord interne de 8 centimètres de longueur, qui descendait jusqu'à 11 ou 12 centimètres au-dessous du bord interne du plateau tibial. La largeur maxima de ce muscle était de 3 cm. 5.

Un autre individu ♂ m'a révélé l'insertion du muscle couturier par toutes ses fibres charnues seulement sur le bord interne du tibia, selon une ligne de 9 centimètres de long et à partir de 3 centimètres au-dessous du bord du plateau tibial. Deux expansions aponévrotiques se détachaient du bord antérieur et postérieur de la partie charnue du muscle pour s'insérer sur le tendon du muscle droit interne. Une femme de quatre-vingts ans m'a révélé un très large couturier (dans la partie moyenne de la cuisse, il mesurait 5 centimètres de large !) dont la partie charnue venait se terminer sur un large tendon, à 4 centimètres du bord antérieur du tibia. A ce niveau, le muscle mesurait 3 cm. 5 de large; le tendon s'épanouissait en éventail pour se fixer sur la face interne du tibia et sur l'aponévrose des muscles jumeaux de la jambe; quelques fibres tendineuses aponévrotiques fixaient la partie charnue à la face interne de la capsule du genou.

Dans un autre cadavre ♂, j'ai disséqué un couturier aussi très large (maximum : 4 centimètres) qui se fixait par un large tendon à la face interne de la capsule du genou, au bord antérieur du tibia, au-dessous de la tubérosité interne et à l'aponévrose des jumeaux. Toutefois, les fibres charnues du couturier descendaient jusqu'à la limite inférieure de ce tendon et venaient se fixer, pour quelques-unes, sur le muscle jumeau interne.

Chez une femme, le muscle couturier se fixait par son tendon, large de 2 cm. 5, sur le bord interne du tibia, au-dessous de sa tubérosité antérieure; les fibres charnues du muscle restaient distantes de 3 cm. 5 du bord antérieur de ces os-là. Les fibres charnues du couturier gauche d'un autre cadavre venaient jusqu'à 3 cm. 5 du bord antérieur du tibia où il se fixait avec un fort et large tendon (2 cm. 5) ; de son bord postérieur, ce tendon se fixait par une expansion de ses fibres aux muscles semi-tendineux. Chez un homme, j'ai disséqué un autre couturier dont la plupart des fibres charnues se fixaient sur la face interne de la capsule du genou; les autres se jetaient sur un tendon qui allait se fixer

(1) Luis de Pina : « Variété de l'insertion inférieure du muscle couturier. » (*Ann. d'Anat. path. et d'Anat. normale méd.-chir.*, 6 année, n° 6, juin 1925.

sur la face interne du tibia et l'aponévrose des jumeaux. C'est le cas où les fibres charnues du couturier s'insèrent plus haut.

Du bord postérieur du couturier d'une femme de soixante-douze ans se détachait, au point où terminent ses fibres charnues, un autre faisceau charnu (4 centimètres de long), qui, avec un long tendon (3 cm. 5), allait se fixer sur la face interne de la capsule du genou; ce cas consistait en une duplicité inférieure du muscle déjà citée par divers anatomistes et est l'unique cas que j'ai observé. Deux autres cas de la première série sont curieux parce que l'un d'eux consiste dans la réunion complète des trois tendons du muscle droit interne, semi-tendineux et couturier, dans un seul, large de 4 centimètres; l'autre est un cas où les tendons du droit interne et semi-tendineux sont superficiels, le tendon du couturier, qui s'insère à 2 centimètres du bord antérieur du tibia sur la face interne, restant très petit.

Voici les cas plus éloignés de ceux qui sont considérés comme les plus ordinaires. Sur cent observations, dix-sept montraient le muscle descendant plus que d'ordinaire. Le pourcentage, bien qu'il ne soit pas très fort, n'est toutefois pas à mépriser. Chez quinze cadavres sur cinquante, j'ai trouvé, comme nous l'avons vu, des différences très nettes de l'insertion inférieure du couturier, ce qui est beaucoup : un peu moins du tiers des individus étudiés.

Mais, voyons ce qui s'observe chez les autres primates. Le professeur Le Double (1) a dit que, chez les anthropoïdes, son insertion inférieure descend au delà de la tubérosité tibiale; chez le gorille, Hartmann, selon Le Double, a vu trois chefs de terminaison, un d'eux s'insérant sur l'aponévrose jambière, les autres sur le tibia (crête médiane); le muscle va assez bas chez le chimpanzé et le gibbon, mais, chez l'orang, il ne se prolonge pas autant. Vraiment, le muscle grand couturier chez cet animal est assez différent de celui de l'homme. En relation avec sa taille, et d'une façon générale, il est beaucoup plus large que chez l'homme, et aussi chez les primates, où toute sa partie inférieure est moins large, v. g. chez la plupart des Cercopithecidae (certains Macacus ont le muscle plus large que les autres) et, parmi les Simidiae, les Hylobates (gibbon). Un des trois gibbons que j'ai observés avait le couturier de 1 cm. de largeur maxima et 7 millimètres dans sa partie tout inférieure. Les autres primates ont le couturier bien plus large; dans l'ordre de la largeur, nous avons, parmi les Cebidae, le Lagothrix Humboldtii, et parmi les Cereopithecus les deux Cynocéphales, le Choeropithecus, le Cercopithecus, callitrichus, Cercoeocebus collaris et fuliginosus, deux des Macacus, tous les Anthropopitnecus (chimpanzés) et les deux Simia satyrus (orangs). Le gorille (nouveau-né) présentait son muscle bien développé et pas en relation de largeur avec la taille. Les animaux qui présentent la partie charnue du muscle plus large sont l'orang et les Cynocephalus et ensuite quelques chimpanzés. L'insertion se fait dans le tibia, presque toujours sans l'aide d'un tendon, ou quelquefois par un tendon très court qui jamais ne dépassait, sur mes trente-six exemplaires, 2 centimètres (orang); chez presque tous, le muscle se fixait par quelques-unes de ses fibres charnues au tendon du muscle droit interne ou au tendon commun du droit interne et semi-tendineux. La plus haute insertion du muscle se vérifie chez le Hapale jacchus, les chimpanzés et les orangs. Chez tous les autres, le bord supérieur de la partie musculaire d'insertion du couturier reste au niveau de l'insertion inférieure du ligament rotulien, c'est-à-dire à la tubérosité antérieure près de laquelle le muscle s'insère toujours; cette insertion termine assez plus bas que chez l'homme.

Le tableau suivant fut établi pour montrer les distances entre le bord antérieur et interne du plateau tibial et les bords supérieurs (b. s.) et inférieurs (b. i.) du muscle couturier, au niveau de son insertion dans le tibia (mesures exprimées en millimètres). La différence entre les deux chiffres nous donne la largeur de cette insertion. Le numéro des observations est en chiffres romains, correspondant aux animaux pour l'ordre de la liste donné déjà :

(1) Le Double : *Op. cit.*

N° d'ordre	I	II	III	IV	V	VI	VII	VIII	IX	X	XI	XII	XIII	XIV	XV	XVI	XVII	XVIII
Distance du bord antérieur du plateau tibial au bord inférieur du couturier .	10	40	30	35	80	55	65	85	65	55	50	70	45	35	20	35	50	35
Distance du bord antérieur du plateau tibial au bord supérieur du couturier .	2	25	50	20	20	20	30	50	30	30	20	20	17	20	15	15	50	30
Différence: largeur de la partie d'insertion du couturier . .	8	15	10	15	10	35	35	35	35	25	30	50	28	15	5	20	25	5

N° d'ordre	XIX	XX	XXI	XXII	XXIII	XXIV	XXV	XXVI	XXVII	XXVIII	XXIX	XXX	XXXI	XXXII	XXXIII	XXXIV	XXXV	XXXVI
Distance du bord antérieur du plateau tibial au bord inférieur du couturier .	45	25	50	25	40	35	50	60	40	80	60	55	65	55	85	145	100	30
Distance du bord antérieur du plateau tibial au bord supérieur du couturier .	30	15	15	13	12	10	25	15	30	40	12	15	35	0	40	25	15	20
Différence: largeur de la partie d'insertion du couturier . .	15	10	35	12	28	25	25	45	10	40	48	40	30	55	45	110	85	10

Par ce tableau, nous voyons que les maximums de distance du plateau tibial au bord supérieur et au bord inférieur du couturier sont respectivement de 50 millimètres et de 145 millimètres, correspondant à l'orang ; le minimum de ces deux mesures est, respectivement, pour le bord supérieur et le bord inférieur, de 0 millimètre à 10 millimètres, correspondant (0 millimètre) à l'insertion du couturier sur la capsule du genou au niveau de l'interligne articulaire dans un chimpanzé, et les 10 millimètres au petit Hapale jacchus. Nous voyons donc que la limite supérieure de l'insertion du couturier sur le tibia va plus haut chez les autres primates, laissant la limite inférieure assez bas; en conclusion, le couturier, chez l'homme, est moins étroit que chez les autres primates au niveau de son insertion inférieure, mais sa partie charnue est ainsi que l'a décrite Le Double, c'est-à-dire moins large que chez les animaux. Chez les autres primates mentionnés, le muscle descend encore plus bas presque sans l'aide du tendon qui, s'il apparaît, est toujours bien court.

En conclusion, les variations que j'ai trouvées chez les Portugais, en ce qui concerne une plus basse insertion, se rapprochent un peu de celles des Noirs et des primates mentionnés (17 % de cas); mais, cependant, les muscles couturiers varient, dans la largeur de la partie charnue, de longueur pour le tendon terminal et ont tendance à s'insérer soit par sa partie charnue, soit par ses fibres tendineuses, sur le muscle jumeau interne. Ces variations les rapprochent aussi des Noirs et des autres primates, ce qui revient à dire que les Portugais présentent, dans ces modalités, quelques caractéristiques inférieures. Il faut encadrer cette conclusion dans celles d'autres muscles que le professeur Vallois a données à propos des Toulousains (et de beaucoup d'individus de la race méditerranéenne) et de certaines de leurs affinités négroïdes.

(Institut d'Anatomie de la Faculté de Médecine de Porto.
Directeur : prof. J.-A. Pires de Lima.)

III. — *COMITÉ SECRET*

A l'issue de la séance, les membres présents de la Société se réunissent en comité secret.

Le président donne connaissance des projets de réunion plénière pour l'année 1931. Différents savants français et étrangers seront sollicités comme rapporteurs à cette occasion.

On procède ensuite aux élections. Sont élus :

Membre associé étranger :

M. le professeur Aschoff (de Fribourg-en-Brisgau), présenté par MM. Roussy et Oberling.

Membres titulaires :

MM. Bufnoir, présenté par MM. Mouchet et Huguenin.
Darfeuille, — — Mouchet et Gérard-Marchant.
Dufour, — — Huguenin et Albot.

MM. Funck-Brentano,	présenté par MM.		Rouvière et Gérard-Marchant.
Nyka (Valentin),	—	—	Huguenin et Foulon.
Saint-Pierre,	—	—	Mouchet et Foulon.
Vergé-Brian.	—	—	Rouvière et Huguenin.

Membres correspondants :

MM. Benjamin Vinelli Baptista,	présenté par MM.		Rouvière et Huguenin.
Bouillié,	—	—	Huguenin et Delarue.
Cateula,	—	—	Rouvière et Gérard-Marchant.
Cobau,	—	—	Sicard et Gérard-Marchant.
Creyssel,	—	—	Dechaume et Huguenin.
Dufour,	—	—	Rouvière et Villemin.
Galli,	—	—	Rouvière et Gérard-Marchant.
Guillemin,	—	—	Leroux et Grandclaude.
Luis de Pina,	—	—	Rouvière et Sicard.
Morin,	—	—	Martin et Dechaume.
Mosinger,	—	—	Cornil et Grandclaude.
Piéchaud,	—	—	Rouvière et Villemin.
Piquet,	—	—	Sicard et Welti.
Raileanu.	—	—	Roussy et Cornil.

Le Secrétaire général,

RENÉ HUGUENIN.

Les Secrétaires de séances,

PIERRE GÉRARD-MARCHANT, PAUL FOULON.

Le Gérant : F. AMIRAULT. NIORT. — IMP. TH. MARTIN.